

AMCoR

Asahikawa Medical College Repository <http://amcor.asahikawa-med.ac.jp/>

日本臨床麻酔学会誌 (2007.05) 27巻3号:234～241.

武羅道(ブラドウ) ブラード型喉頭鏡習得の極意

鈴木昭広

臨床教育セミナー 3

武羅道（ブラドウ）：ブレード型喉頭鏡習得
の極意

鈴木 昭広

旭川医科大学 医学部 麻酔蘇生学教室

著者連絡先

鈴木 昭広

078-8510 旭川市緑が丘 2-1-1-1

旭川医科大学 麻酔・蘇生学教室

TEL 0166-68-2583 FAX 0166-68-2589

Email: masuikasuzuki@yahoo.co.jp

原稿枚数 24 枚

図表数 図 8 枚 (3-8 は縮小表示で可です)
表 3 枚

要旨

ブロード型喉頭鏡（BuLS）は気道の解剖に基づきデザインされた、内視鏡を有する喉頭鏡である。頸部を中立位に保ったまま、頸部や気道周辺の組織にほとんど外力を加えることなく声門にアプローチできる。挿管困難対策の道具は数多くあるが、多くは手技の中に盲目的、あるいは半盲目的操作を伴う。

BuLSの重要なポイントは“声門観察下に挿管が可能点”である。麻酔科医は盲目的に気管チューブを押し込むような挿管方法を第一選択とすべきではない。挿管が成功しても、声門など組織への外力の結果、抜管困難や合併症を生んでは意味がない。BuLSは今日まで20年近く本邦唯一の声門観察下の挿管が可能器具としてその重要性を説いてきたが、時代を先取りしすぎたために正当な評価を受けてこなかった往年の名器具である。この稿では、BuLSを極めるためのコツを紹介する。

キーワード

ブレード型喉頭鏡、挿管困難、気道確保

ブロード型喉頭鏡（ American Cystoscope Makers, Inc.: ACMI, Massachusetts, USA 、以下 BuLS）は気道の解剖に基づき J 字型にデザインされた内視鏡を有する喉頭鏡である。頸部を中立位に保ったまま、頸部や気道周辺の組織にほとんど外力を加えることなく声門にアプローチすることが可能で、しかも内視鏡により声門観察下に挿管を行うことができる。そのコンセプトは Macintosh 型喉頭鏡が外力により舌を圧排し、直線的視野で喉頭を目指すのと対照的で、曲線的かつ愛護的である。1980 年代より臨床使用が可能となり、本邦では 1990 年より使用報告が見られる。BuLS の重要かつ先進的であった基本理念は、挿管困難に対応する喉頭鏡の中で、あくまで声門観察下の挿管にこだわった点である。盲目的な挿管操作は軟部組織を傷つけ、さらに挿管を困難とし、時に致命的な合併症を作る原因となる。ビデオ喉頭鏡が一般的となる 2005 年頃まで 20 年近い間、BuLS 以外でこの特徴を持っていた挿管困難対処のた

めのデバイスはなかったといっただけよい。

現在、BuLSは成人用、小児用、乳児用の3種類が発売されている。メーカーによれば本邦での輸入実績は成人用が100本前後、小児、乳児に至ってはわずか5本程度だといふ。この低い販売実績の背景には時代を先取りしすぎたそのデザイン、習熟にやや時間を要する点が挙げられる。しかし、刀が使う者の心を虜にするがごとく、BuLSは一度使い始めると何ともいえない愛着が沸いてくるだけの魅力がある。喉頭鏡界の銘刀ともいえるBuLSの魅力と、習熟のためのポイントについて以下解説したい。また、言葉だけでは理解しにくいポイントは動画が一助となる。興味を持たれた方は

<http://www.geocities.jp/bullardmaster/> を参照されたい。

1. 基本概念 1) (図 1)

BuLSは内視鏡を有する直型（Miller型）の喉頭鏡である。付属のアイピースを覗き込みな

がらブレード先端付近を観察することが可能である。気管挿管は独特の彎曲形状を有する専用スタイレットにチューブを通しておき、チューブを押し進めることで行う。このスタイレットはチューブをブレード自体の曲線に一致させて全体を一塊とするのに役立つ。

舌や軟部組織を圧排する必要はなく、先端を正中から口腔内に挿入し、ブレードの彎曲に従って舌を回避するように口蓋側を沿うように進めれば喉頭蓋が観察できる。ブレード先端部で喉頭蓋を下からすくうように挙上し、声門が視野に入れば声門とチューブの動向を観察しながら気管挿管が行える。

2. 適応疾患

1) 喉頭展開所見が悪い症例

気管挿管を試みる際、喉頭展開しても声門が見えない症例に我々は時として遭遇する。

Macintosh型喉頭鏡を用いる場合、Cormack分類

2) が喉頭展開の所見を評価し、挿管困難を

予測するのに有用である。しかし、これはあくまで Macintosh 型を用いた際の所見に過ぎない。アプローチ方法が異なる BuLS にとって、Cormack 分類は意味がない。なぜなら、BuLS を用いればほとんどすべての所見は Cormack 分類で grade I 相当になるからである。耳鼻科医が喉頭ファイバーを使えば挿管困難症例の声門を容易に観察できるのと同じである。Cormack grade が高く挿管が難しい場合にはブジーやマッコイ型喉頭鏡、その他各種の道具の使用が選択肢にあがるが、アプローチ方法が異なる BuLS は非常によい適応と考えられる。

2) 頸部の不安定性を有する患者

頸髄症や癌の頸椎転移などで、脊髄損傷の危険がある患者においても BuLS は安全に挿管が行え、よい適応である。このような症例で、頸部を用手的に固定して挿管を試みようとする者もいるかもしれない。しかし Nolan 3) によれば、用手固定は単に Cormack grade III の頻度を増すだけでさらに挿管を難しくする。

また、覚醒下挿管として本人が自覚症状を訴えない範囲での挿管を試みる者もいるだろう。しかし、これも、Takenakaら4)が環軸椎亜脱臼の症例で報告しているように、本人が神経症状を自覚していなくても骨は危険な状態にまで移動している場合がある。Wahlenによれば、BuLSは他の気道確保道具（Macintosh、ラリンジアルマスクファストラック（ILMA））と比較して最も頸部に与える影響が少なく、かつ最短時間で気管挿管を行うことが可能である5)。（表1）

3) 開口制限のある症例

上顎癌などが開口筋である内・外側翼突筋に浸潤した場合や、頸部放射線照射後など、開口制限を有する患者においても、ブレードの厚みがわずか6mmのBuLSは有用である。

チューブが挿入できるだけの開口があれば気管挿管は行える。このような症例では気管支ファイバー（FOB）による挿管も1つの方策であるが、FOB挿管には弱点がある。FOB本

体を気管内に挿入できても、チューブが右披裂部に突き当たって挿管できない場面に遭遇するからである 6)。この右披裂部のチューブ突き当たり問題は BuLS にも認められる。しかし重要なことは BuLS ではその状況を観察できるのに対し、FOB は観察することができず、挿管に際しチューブを盲目的に操作せざるを得ない点である。より安全な気管挿管を行うためには、「声門を観察しながら」行える BuLS が望ましいことはいうまでもない。実際に FOB と比較して挿管までの時間は短いとされている 7)。

4) 頸部を固定中の患者

ハローベストなどで頸部の可動域が著しく制限されている患者において、どのような対応をするべきか？ ILMA は小ぶりで操作性が良く換気も行えるために選択肢に上がるかもしれない。しかし ILMA も、やはり盲目的な挿管器具である。Branthwaite は、白内障の手術で ILMA を用いて気管挿管を 5 回施行し、患者が

術後縦隔炎で死亡した事例を報告している

8)。その原因は盲目的操作中にチューブが食道に穿孔したためである。LMA社はこの事例を踏まえ、2004年頃より先端にファイバーを内蔵し、モニター観察下に挿管を行えるLMA CTrackという器具を開発している（本邦では未発売）。頸が動かない症例でもBuLSは中立位での挿管が可能である。

5) 挿管困難＋口腔内出血などで視野が悪い症例

交通外傷で顎骨を骨折し、頸椎をカラー固定されている患者。出血もしており、MacintoshではCormack gradeも高く、挿管ができない。このような場面ではどのような選択肢があるだろうか？出血、唾液、くもりなどで視野が悪い場合、内視鏡タイプの挿管器具は一様に不利である。しかしBuLSは先端部に光源、レンズの他に中空のワーキングチャンネルがあり、これを酸素投与とサクションに切り替えて用いることができる。上記の症例で、酸素を高流

量で流しながら血液を吹き飛ばし、酸素化を維持しつつ、必要に応じて血液を吸引して気管挿管を行ったという報告もある⁹⁾。一方、トラキライトなど光を頼りに気管挿管を行う器具は、盲目的挿管器具といえどもこのような視野の悪い条件に限ってはその使用が正当化できると考える。

以上のように、筆者は挿管困難症例に対してはまず「声門を見る」努力を怠るべきではないことを強調したい。そもそも、挿管困難症は事故の宝庫である。ASAのclosed claims studyでは、気道合併症は全報告の6%に見られ、その40%が挿管困難に由来する。90%は一過性で軽症だが8%は死亡している。また、30%近い症例で声帯麻痺、披裂軟骨脱臼などの合併症を来している¹⁰⁾。さらに、挿管困難症例では常に抜管困難を想定する。繰り返す挿管操作により声門や咽喉頭浮腫が生じ、抜管後に気道閉塞が発生する危険は常にあり、可能な限り愛護的な操作を心がける必要がある。

そのためには盲目的操作を極力排除しなければならない。気道管理者として自分が何をしているのか、何をしたのかをきちんと見定めるためにも観察下の挿管が必須なのである。

3. BuLS が不適切な症例

これまで経験した中で、BuLS では挿管が困難、あるいは不適切と感じた症例が2例ある。

1) 口腔、咽頭内の腫瘍

BuLS は金属製で、先端部にチューブやスタイレットなどが集まる構造である。易出血性の腫瘍などがある症例で、ブレード挿入時にこれを傷つけ、出血で視野が悪化する場合がある。

2) 心肺蘇生時

関節リウマチによる環軸椎亜脱臼がある症例の心肺蘇生で気管挿管を試みたが、胸骨圧迫により患者の体が動いている状況下で、BuLS のアイピースを覗きながら挿管すること

は困難であった。BuLSの先端の視野が小さいため、対象物（声門）が動くと視点を維持することが困難であり、せめてビデオシステムを利用するべきであった。本症例はマスク換気も難しかったためラリンジアルマスクを挿入し、ICUでの呼吸管理のためILMAに入れ替えてファイバガイド下に挿管を行った。

4. 上達のコツ

1) まず使ってみること

すべての挿管困難道具に慣れることだが、常日頃から使用して慣れておくことが重要である。BuLSに限らず、いざというときに使える道具を複数習熟しておきたい。日頃Macintosh一辺倒で、困ったときにだけ道具に頼ろうとしても失敗する。

2) 慣れるまではビデオシステムを利用する
BuLSをビデオシステムに接続し、アイピースを覗くことなくモニターを見て操作することは上達の近道である。特に、ブレードと患者

の位置関係を3次元的に把握することは、今何が見えているのかを考えるために重要である。Shulman ら 11) はビデオシステムを利用した場合に最初の15例では成功率が高く、所要時間も短くなることを示している。ビデオシステム利用時の利点を表に示す。(表2)

2) 光源を選ぶ

BuLSの光源には通常の喉頭鏡ハンドルが利用できるが、全長が長く、時に患者の胸郭にブレードが当たって挿入が難しいことがある。小児用など、短いハンドルを使うことが取り回しを容易にするが、それでも近年発売されたPENTAX社のエアウェイスコープと同じく28cm近い長さである。

3) 使用チューブを選ぶ

チューブ選択はBuLSによる挿管の成功に大きな影響をもたらすため、慎重に選択する必要がある。一口に気管チューブといっても、通常かラセンか、ストレートか彎曲型か、カフは俵型大容量か少用量か、先端の形状は、

など様々な種類がある。麻酔科医としてはこれらチューブの細かな差異がもたらす特徴について知っておきたい。

まず、チューブの太さに注意を払う。7.5mm程度を標準使用すべきである。それより太くなるほど挿入難易度は上がる。理由はスタイレット装着時、外径が太いチューブほどスタイレットがブレードの正中線から離れ、外側下方にチューブが向かい声門方向に進みにくくなるためである。

また、BuLSの付属スタイレットの特徴から、ストレートタイプのチューブは食道方向に誘導されやすいので、できればストレートタイプは避け、彎曲型を使う。一方、彎曲型も、次に述べるように挿管時に進めたチューブが右披裂部に突き当たって挿入が困難な事例に遭遇する。

ベベルも重要である。通常のコチューブは一般にベベルが内側を向く構造をしている。この場合、スタイレットとチューブとの間の隙

間は外側に多くなり、チューブが右披裂部に当たる確率が高くなる。ファイバー挿管と同様、ベベルを患者後面に向けることで成功率を上げることが期待されるが、実際にはチューブを90°回転させてセットすると、スタイルットの形状と彎曲型チューブとがうまくフィットせず、摩擦抵抗も高く操作性が低下する。筆者のお勧めはパーカーチューブ、ラリンジアルマスクファストラック用チューブである。前者は万年筆型の先端形状が気管への挿入を容易とし(12)、一方後者は半球状をした柔らかいシリコンが披裂部に当たった際に柔軟に変化して声門への誘導を助ける。(13)

4) 視野改善のための努力

内視鏡の最大の敵は視野の悪化であり、唾液、血液、曇りが三大悪である。これらを排除することはまず重要である。(表3) BuLSのアイピースにはレンズフォーカスがついているので事前に必ず調整しておく。

5) ブレードエクステンダーの使用

BuLS での挿管成功のためには BuLS 先端と声門との距離も重要である。近すぎるとチューブは声門に誘導しにくく、離しすぎると喉頭蓋の挙上を維持できない。また、体格が大きい患者では先端が喉頭蓋に届かず挙上できない場合があり、先端を長くするためのエクステンダーが利用可能である。文献的には欧米人でも必要となる頻度は3%程度と低い。これまで筆者は小柄な日本人ではさらに使用頻度は稀であろうと主張してきたが、最近ではむしろ積極的に使用すべきであると考えようになった。その理由は、近年利用可能となったエアウェイスコープの挿管時には披裂部の問題が生じにくく、先端の構造を比べてみたところ BuLS においてもエクステンダーを用いた方が先端の長さやチューブ位置との相対的バランスがよくなる可能性があるためである。

(図 2) 大柄、首が長い、男性症例などではむしろ最初から装着した方が成功率は上がる可能性がある。

5. ブロードのライバル器具

挿管困難に対応するための器具は数多く、それぞれの利点もあることは承知しているが、筆者は盲目的、半盲目的操作を伴うものはいずれも挿管困難対策器具として未熟であり、特別な理由がない限り第一選択とはなり得ないと考えている。従って、ブジー、トラキライト®、ILMA、スタイレットスコープ®、FOBなどはBuLSに及ばない。そもそもFOBは気管挿管のための道具ではない。これだけ気道確保専用の器具の開発が進む中、目的の違う道具を挿管に流用することは時代遅れな感がある。

声門を観察しながら気管挿管できる器具には① Glidescope®、② McGil 喉頭鏡※、③ AirTRAQ®※、④ エアウェイスコープ®（AWS）、⑤ LMA CTrack※がある。（※本邦で現在利用不可）

（図 3 - 7）これらはいずれも 2000 年以降に発売されたものばかりであり、BuLSによる声

門観察下の挿管という考えがいかに先進的だったかを証明している。

①、②は声門を観察できるが、チューブを誘導する道具が付属していないので、チューブを視野の中に誘導する必要がある。さらに時として挿管に必要なチューブ先端角度の調整に手間を要する。③と④は形状が酷似している。チューブガイドの溝があるためチューブを進めれば自然と視野の中に入り、さらにチューブは気管軸に平行に進むので誘導が容易である。しかし、③はブロード開発20年を経て、液晶全盛期の現代に未だにアイピースを覗く構造を持つことが時代遅れである。その意味で④、⑤は内蔵モニターを有し、チューブを声門に向けて誘導する構造を有しており、BuLSの意向を汲み進化した後継機種として有望である。但し両者とも厚みがあるため、開口制限症例には不向きである。

筆者は本邦で利用可能なBuLSとAWSを比較してみた。患者の頭を中立位としてBuLSとAWSで

の挿管を比較した場合、挿入開始からチューブ留置までの所要時間は35秒程度で有意差はないが、声門が見えてからチューブを留置するまでの時間はAWSが有意に短い結果が得られた。AWSは本体が大きく取り回しに苦勞するため中立位では口腔内に進めるのに難があるが、一度声門が確認できればBuLSのようなチューブの披裂部への接触が少ないため留置が容易であると推察している(13)。価格の比較では、初期購入価格はAWSが80万、BuLSは120万程度であるが、1本2500円のディスプレイブルブレードを必要とするAWSは160症例で40万の出費となりBuLS本体価格を追い抜く。一方で内蔵モニターを有するAWSに対し、画像を外部出力するために高額のビデオシステム費用がかさむBuLSとでも価格の違いはあり、甲乙つけがたい。

以上、ブレード型喉頭鏡の特徴、使用時のコツについて解説した。BuLSの歴史は古いが進歩的なコンセプトをもち、発売後20年近く

を経てようやくライバルと呼べる機種が台頭してきた。現在でも十分通用する挿管器具であり、是非慣れ親しんで「武羅道」を極めていただきたい。

参 考 文 献

- 1) 鈴木 昭 広 : ブ ラ ー ド 型 喉 頭 鏡 。 岩 崎 寛 、 野 口 隆 之 、 福 田 和 彦 編 . こ こ が ポ イ ン ト 麻 酔 手 技 上 達 の コ ツ . 南 江 堂 : 東 京 ; 2006. 74-80
- 2) Cormack RS, Lehane J. :Difficult tracheal intubation in obstetrics. *Anaesthesia* 39: 1105-11, 1984
- 3) Nolan JP, Wilson ME. :Orotracheal intubation in patients with potential cervical spine injuries. An indication for the gum elastic bougie. *Anaesthesia*. 48: 630-3, 1993
- 4) Takenaka I, Urakami Y, Aoyama K, et al.: Severe subluxation in the sniffing position in a rheumatoid patient with anterior atlantoaxial subluxation. *Anesthesiology*101:1235 -7.,2004
- 5) Wahlen BM, Gercek E.: Three-dimensional cervical spine movement during intubation using the Macintosh and Bullard laryngoscopes, the bonfils fibrescope and the intubating laryngeal mask airway. *Eur J Anaesthesiol*. 21 :907-13. 2004
- 6) Johnson DM, From AM, Smith RB, et al: Endoscopic Study of Mechanisms of Failure of Endotracheal Tube Advancement into the Trachea during Awake Fiberoptic Orotracheal Intubation. *Anesthesiology*. 102: 910-914, 2005.

- 7) Cohn AI, Zornow MH.: Awake endotracheal intubation in patients with cervical spinal disease: a comparison of the Bullard laryngoscope and the fiberoptic bronchoscope. *Anesth Analg* 81:1283-1286 , 1995
- 8) Branthwaite MA : An unexpected complication of the ILMA. *Anaesthesia.* 54:166-9. 1999
- 9) Ghouri, AF. Bernstein CA. Use of the Bullard Laryngoscope Blade in Patients with Maxillofacial Injurie. *Anesthesiology* 84: 490, 1996
- 10) Domino KB, Posner KL, Caplan RA,et al.: Airway injury during anesthesia: a closed claims analysis. *Anesthesiology*91:1703-11, 1999.
- 11) Shulman GB, Nordin NG, Connelly NR: Teaching with a video system improves the training period but not subsequent success of tracheal intubation with the Bullard laryngoscope. *Anesthesiology* 98: 615-20. 2003
- 1 2) Suzuki A.,Tampo A., Abe N.,et al.: Tips for intubation using the Bullard laryngoscope:Parker tube “tip”makes it easier and faster. *Anesthesiology* 105: A868, 2006
- 1 3) Suzuki A.,Tampo A., Abe N.,et al.: Tips for intubation using the Bullard laryngoscope: The LMA Fatsrack™ ETT “tip” makes it easier and faster. *Anesth Analg* 2007, in press
- 1 4) Suzuki A, Terao M, Nagashima K. et al.: Comparison between the Airway Scope and the Bullard laryngoscope for endotracheal intubation in patient with

Abstract

“Burado”, the way of the airway manager using the Bullard laryngoscope.

Akihiro Suzuki

Department of Anesthesiology and Critical Care Medicine

Asahikawa Medical College

The Bullard laryngoscope (BL) can be useful in management of the difficult airway.

In comparison with blind use of stylets and introducers with the Macintosh

laryngoscope, the BL facilitates fast, atraumatic tracheal intubation under vision as a

consequence of the anatomical shape of the blade and transfer of the proximal end of

the line of sight of the larynx from the maxillary teeth to the laryngopharynx so that

displacement of the tongue is not necessary. Its rigidity allows rapid control of the

position of the tip of the laryngoscope. In this literature, tips for mastering the Bullard

laryngoscope are discussed.

Key words: the Bullard laryngoscope 、 difficult airway, endotracheal intubation

図 1 ブレード型喉頭鏡



独特の彎曲を持ち、アイピースで先端の様子を観察できる。付属スタイレットはブレードの彎曲に合わせてデザインされ、チューブをこれに沿って進めることができる。

表 1 ブラード喉頭鏡と他の器具の比較

器具	Macintosh	Bullard	ILMA
頸部の角度	22.5 ± 9.9*	3.4 ± 1.4	4.9 ± 2.1
所要時間 (sec)	19 ± 7	16 ± 6	50 ± 19*

*p<0.05

文献 5) より引用改変


表 2 ビデオシステム利用時の利点

- ・ 挿入直後から口腔内が観察できる
(アイピース経由では不可能)
- ・ 画像情報を共有できる
- ・ 経験者の指導を受けやすい
- ・ オリエンテーションの理解が容易
- ・ ブレードの3次元的位置関係を把握しやすい
- ・ 画像の保存が可能

表 3 内視鏡三大悪対策

三大悪	対応策
血液	愛護的操作 吸引（BuLSのチャネルを利用可） 酸素投与（チャネル経由）
唾液	アトロピンの使用 吸引（BuLSのチャネルを利用可）
くもり	曇り止めの使用 酸素投与（チャネル経由） ブレードの加温

図 2 ブレード型とエアウェイスコープの先端の比較



- ① エクステンダーのない状態
- ② エクステンダー装着状態

エクステンダーがある状態では先端からレンズまでの距離が長くとれるため、声門から距離を置くことができ、チューブの披裂部への突き当たり問題が生じにくくなる可能性がある。

BuLS : ブレード型、AWS: エアウェイスコープ

図 3 Glidescope (Saturn medical, USA)

先端の画像は付属の外付けモニターに表示される。チューブは別に操作する。



図 4 McGil 喉頭鏡（ LMA 社、 USA ）

先端はディスポーザブルで、画像がハンドル
付属の小型モニタに表示される。チューブは
別に操作する。



図 5 AirTRAQ (Prodol Meditec, Spain)

全てがディスポーザブルのブレード。図は成人用で、小児、小柄な成人用もある。チューブ誘導用の溝がある。



図 7 エアウエイ스코ープ (Pentax 、 東京)
先端部はディスプレイザブル。チューブガイド用の溝がある。

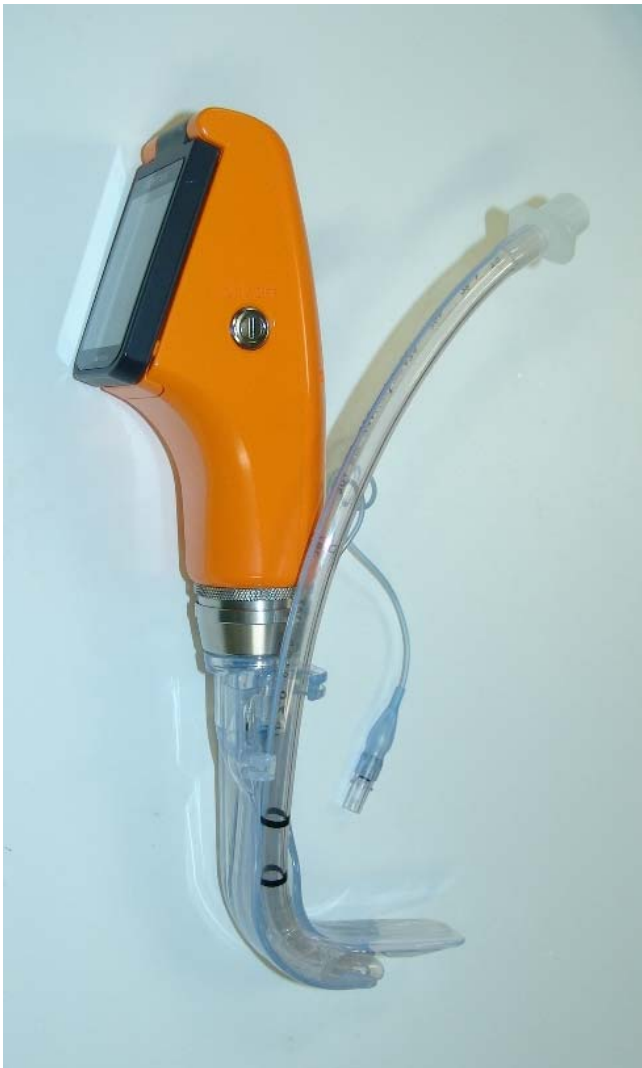

図 8 LMA Ctrack

ILMA に先端観察用のモニターがついたもの。

