

AMCoR

Asahikawa Medical University Repository <http://amcor.asahikawa-med.ac.jp/>

看護研究集録(2019.7) 平成30年度:99-102.

アクアセルAg.Extraの下肢潰瘍への適用とベネフィット

日野岡 蘭子

アクアセルAg.Extraの 下肢潰瘍への適用とベネフィット

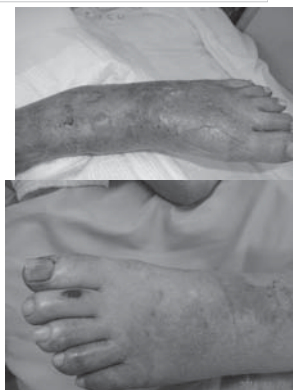旭川医科大学病院
看護部
日野岡蘭子

2018年7月13日 日本下肢救済・足病学会第10回学術集会
アフタヌーンセミナー

虚血肢

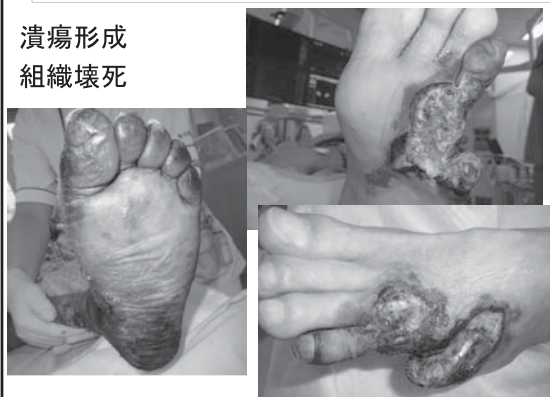特徴

- ・光沢がある
- ・毛は生えない
- ・発汗しない
- ・色調不良
- ・疼痛が強い
- ・爪切りなど微細な創から
急激に増悪する



重症虚血肢

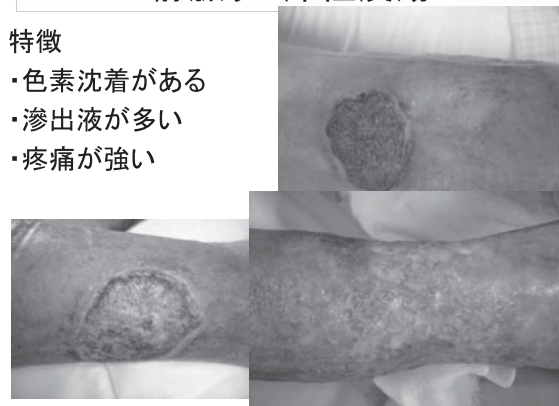
潰瘍形成
組織壊死



静脈うっ滞性潰瘍

特徴

- ・色素沈着がある
- ・滲出液が多い
- ・疼痛が強い



銀含有ドレッシング材の種類

真皮に至る創傷用	バイオヘッパAgライト	スルファジアジン銀
	アクアセルAg BURN	アクアセルAgをナイロン糸で強化、熱傷用
皮下組織に至る創傷用	アクアセルAg	CMCの合成繊維。崩壊しないため深い創への充填も可能
	アクアセルAg.Extra	吸収力と強度を強化。ゲルが破断しにくく容易に剥がせる
	アクアセルAgフォーム	フォーム層プラスで高吸収性。粘着はシリコン
	アルジサイトAg	アルギン酸塩に銀をプラス。止血効果あり
	ハイドロサイト銀	非粘着性。適用範囲が広い。クッション性優れる
	ハイドロサイトジェントル銀	シリコン製の粘着材。ハイドロセルラー構造で後戻りしない
	バイオヘッパAg	スルファジアジン銀による抗菌効果
メピレックスAg	創表面でAg+イオンを長期に放出 ナノ結晶銀	

銀の毒性と注意点

銀の毒性に関する実質的な臨床報告は現時点ではない

ただし、低出生体重児、超低出生体重児では当院では禁忌としている

→角質が完成しバリア機能が発達するまでは
経皮吸収のリスクが高いため使用しない

MRIの際には除去することが望ましい

動脈性潰瘍への適用

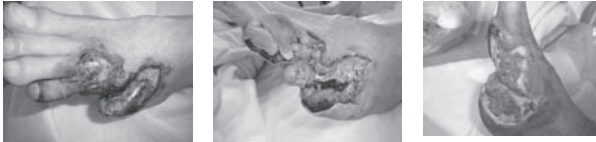
血行再建前とデブリードマン後の広範囲の組織欠損



適用ではないことが多い

* どのタイミングで使用するのを見極める

血行再建前 → デブリードマン後 → 肉芽増殖

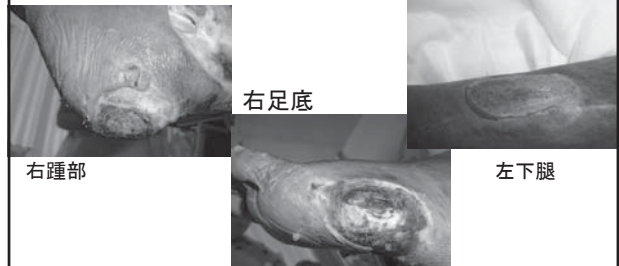


動脈性潰瘍への適用

70代男性: 重症虚血肢(以下CLI)

腎不全、透析

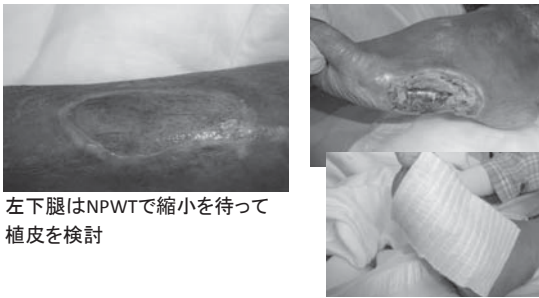
既往に水疱製類天疱瘡



血行再建後

デブリードマン後肉芽増殖

アクアセルAg.Extra 1日1回交換

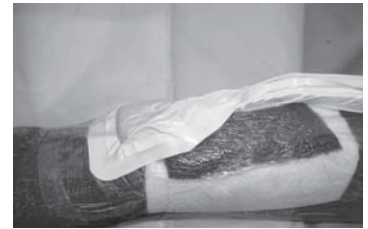


左下腿はNPWTで縮小を待って
植皮を検討

NPWT実施時の問題点

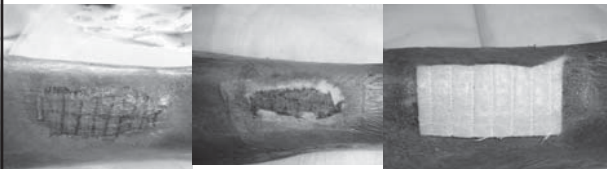周囲皮膚の脆弱性によりフィルム貼付での
密閉が困難

周囲皮膚保護に
アクアセルAg.Extra




創近接部が湿潤
しやすいため剥離刺激を考慮し非粘着性を選択

植皮後の管理



皮膚科により植皮 NPWT管理1週間 以降アクアセルAg.Extra
2~3日ごと交換



植皮後2週間ほぼ生着

症例のまとめ

- ☑ 血行再建後の動脈性潰瘍の滲出液管理にアクアセルAg.Extraは有用であった
- ☑ 潰瘍周囲皮膚が極めて脆弱な場合のNPWTに非粘着性のアクアセルAg.Extraを使用することで、皮膚の新たな損傷を予防し得た
- ☑ 植皮後の潰瘍は、湿潤よりも乾燥を促したいため、植皮片周囲からの滲出液管理にアクアセルAg.Extraが有用であった

静脈うっ滞性潰瘍への適用

滲出液が多く疼痛が強い創へ使用

→ガーゼは表面の摩擦が大きく疼痛が強い
 アクアセルAgは剥離時の刺激を軽減

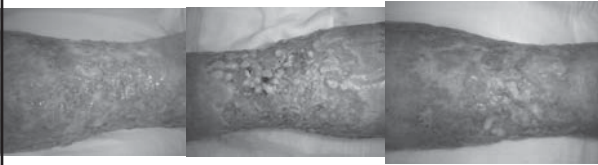症例では1日1回交換 → 隔日交換へ

70代女性

入院時

術後1日目

術後10日目



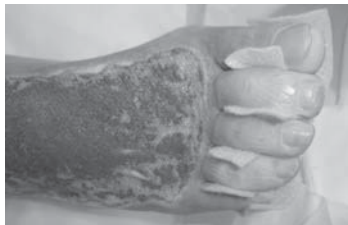静脈うっ滞性潰瘍への使用

- ☑ 滲出液が多く、周囲皮膚が汚染しやすいため、ガーゼよりピンポイントで吸収し銀イオンの抗菌効果が期待できるアクアセルAg.Extraは滲出液のコントロールに優れている
- ☑ 疼痛の強い静脈うっ滞性潰瘍では、外用剤での管理の場合、軟膏の使用量によっては乾燥を招き、ガーゼの剥離刺激を生じるが、アクアセルAg.Extraは容易に剥離でき、苦痛軽減に貢献できる

NPWTでの管理に伴う使用

- 写真の症例は、足趾と創との距離が短く、足趾をすべて覆いサンドウィッチテクニックで管理
- 足趾間の汚染からの損傷が懸念されたため予防的に使用

足趾間が蒸れずに管理可能であった

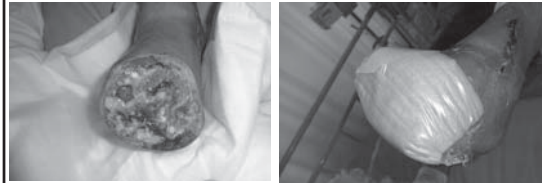

壊死組織残存している創への適用

70代女性

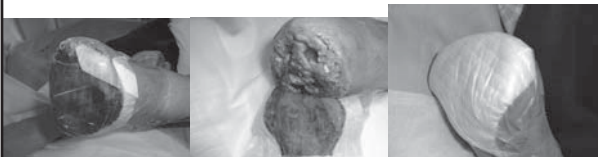
血管炎からのCLI: 左膝窩—足背動脈バイパス術後
 デブリードマン実施

- 壊死組織は残存し滲出液が多い
- NPWTは疼痛のため困難



経過

- 滲出液の吸収が良好
- ピンポイントで吸収し周囲皮膚へのダメージ少
- 壊死組織の自己融解が進んだ



- この程度の量であれば毎日交換
- 吸収は良好の為サイズは小さくできる

アクアセルAg.Extraを効果的に使用する ために

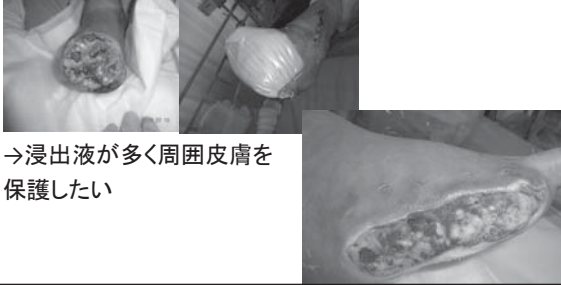
- CLI血行再建前の創には不適用
 →外用剤での管理が妥当: 治癒を期待する時期ではないため
- 血行再建後の血流が確保された創に、肉芽増殖を目的として使用
 →使用目的とゴール設定を明確にする
 :いつまで使用するのか
 最終的にどう管理するか
- 肉芽から上皮化までの時期に使用
 →効果が期待できる時期を見極めて使用
 →壊死組織の量が多すぎると自己融解する前に感染のリスク

効果が見えない時期に使用しても創治癒遅延しドレッシング材の正しい評価とならない

何故、ガーゼで管理しないのか

・ドレッシング材：アクアセルAg.Extraを選択する
理由を明確にする：評価がしやすい

→疼痛が強いため、剥離刺激を最小にしたい



→浸出液が多く周囲皮膚を
保護したい

まとめ

- ☑ アクアセルAg.Extraは、虚血性潰瘍の肉芽増殖期に使用すると効果が見えやすい
- ☑ 血行再建前、デブリードマン直後の広範囲の組織欠損に使用しても効果が見えないため使用時期を見極める必要がある
- ☑ アクアセルAg.Extraは、浸出液の吸収に優れ拡散しないことで周囲皮膚を保護できる