AMCoR
Asahikawa Medical University Repository http://amcor.asahikawa-med.ac.jp/

看護研究集録 (2019.7) 平成30年度:46-50.

超音波診断装置(エコー)を看護師が活用するための現状と課題～膀胱留置カテーテルおよび導尿処置における実践～

練合 若菜, 高畠 郁代, 阿部 由希子

超音波診断装置（エコー）を看護師が活用するための現状と課題
～膀胱留置カテーテルおよび導尿処置における実践～

救命救急ナースステーション　〇練合若菜　高畠郁代　阿部由希子

【背景】超音波診断装置（以下、エコー）は非侵襲的で簡便に使用できる医療機器であり客観的な情報共有が行える。従来の看護アセスメントは経験に基づく主観的な評価が中心だったがエコー情報を加えることでより安全・確実な看護ケアにつながることが期待される。尿道カテーテル挿入後に尿の流出が確認できない場合、無尿か誤挿入なのか判断に迷う場面がある。このような場合にエコーを用いた膀胱観察により正確な判断ができることが期待される。

【目的】A病院救急外来においてエコーを看護師が活用するための現状と課題を明らかにする。

【方法】救急外来看護師13名を対象に事前にエコーの操作や有用性について学習会を行った。2018年４月から６月に膀胱留置カテーテル又は導尿時にエコーを用いて膀胱の描出とカテーテルの確認を実施した。実施後にアンケート調査を行った。

【結果】症例数は16件アンケート回収率は100%だった。アンケート調査から、エコーの有用性について「尿の貯留が確認できた」「カテーテルが確実に入っているのがわかった」「手技に不安があった症例で再挿入を防ぐことができた」などの回答がある一方で「尿の流出があればエコーで確認する必要を感じない」という意見もあった。課題としては「画像を綺麗に描出することが難しい」「画像描出に時間がかかる」が挙げられた。また、看護師による膀胱観察以外のエコーの活用についても92.3%が「期待できる」と回答し、特に「静脈路確保困難時の活用」が多かった。

【考察】膀胱エコーは描出しやすく画像も理解しやすいため達成感が得られ有効であると考えられる。誤挿入の症例はなかったが画像を正しく判断できるかなどの課題が残る。今後、救急外来で看護師によるエコーの活用が期待できる一方、解剖や病態生理などを考慮した段階的な技術の習得と経験が必要である。

【結語】エコー手技には知識と経験が必要であるが看護師による膀胱エコーは有用であると考えられた。

超音波診断装置（エコー）を
看護師が活用するための現状と課題

～膀胱留置カテーテルおよび導尿処置における実践～

旭川医科大学病院　救命救急センターナースステーション
練合若菜　高畠郁代　阿部由希子

【はじめに】

超音波診断装置（以下、エコー）
非侵襲的で簡便
リアルタイムに観察ができる
客観的な情報共有が行える

⇩

看護師のアセスメントの「有効な道具」

主観的な評価＋客観性のあるエコー画像情報
⇒　安全・確実な看護ケア

【目的】

A病院救急外来において膀胱エコーの実践から

エコーを看護師が活用するための
現状と課題を明らかにする

【倫理的配慮】

院内倫理委員会の承認を得た

【利益相反（COI）開示】

本研究発表において、
開示すべきCOI関係にある企業などはありません

【対象・研究期間】

対象：　A病院救命救急センター
救急外来看護師　13名

研究期間：2018年４月から６月

【方法１】

エコーの操作や有用性について学習会

【方法２】

膀胱留置カテーテル挿入、または導尿時
にエコーで膀胱とカテーテルの確認

＊蘇生処置・緊急手術などを除く

【方法３】

エコーに対する意識や実践について
アンケート調査

- 質問紙（無記名）で調査
- 分析方法：質問用紙を単純集計

【結果】

エコー実施件数は16件

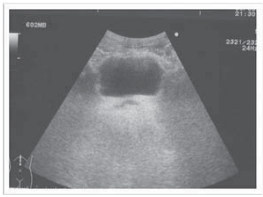

膀胱内容の確認

カテーテルの確認

意識障害症例に導尿を実施

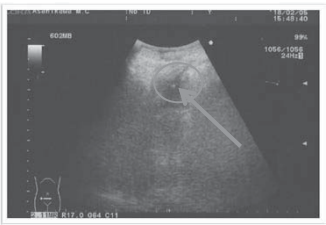

カテーテルから
流出がない

⇩

誤挿入？

⇩

エコーで膀胱内
を確認

⇩

再挿入を防ぐことが
できた

アンケート
結果

処置とエコーでの確認について

- 処置に自信があってエコーでも確認できた
- 処置に不安があってエコーで確認できた

【処置に対する不安】
・スムーズに挿入できず、尿道内で屈曲しているのではないか?
・挿入部位に迷いがあった

エコーを活用することで どのような効果を感じましたか？

- 尿の貯留が確認できる
- カテーテルが確実に入っているのがわかる
- 膀胱留置カテーテルに関するトラブルがなくなる
- 手技に不安がある時に再挿入を防ぐ事ができる
- 尿の流出があればエコーで確認する必要を感じない

膀胱エコーを行う際に困難に感じたことは？

- 画像をきれいに描出するのが難しい。
- 膀胱内容が少ないときは画像を描出する事が難しい
- 臓器の位置がわかってもプローブを当てる位置や角度に迷う

看護師がエコーを行う際の課題は？

- エコー本体やプローブの操作に慣れる
- 画像を判断できる経験と知識が必要
- 時間がかかることによる他の処置や診療への影響
- 解剖や病態生理を理解すること

今後、看護師がエコーを活用できると思いますか？

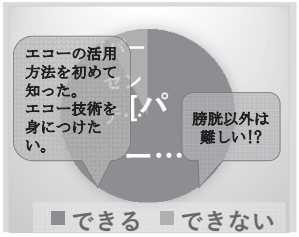

エコーを活用してみたい看護ケア

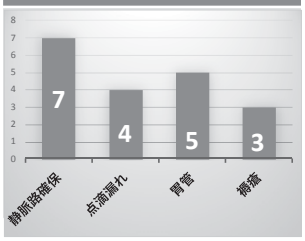

【考察】

膀胱エコー実践の現状と課題

目的の画像を描出できた

処置の成果を可視化できた

エコーの活用を理解出来た

膀胱エコーは
画像を描出しやすく、理解しやすいため
達成感につながりエコー未経験の看護師にも有効

カテーテル誤挿入の症例はなかったため
迷入した画像を正しく判断できるかが課題

看護師がエコーを活用するための課題

臓器の位置がわかってもプローブを当てる位置や角度に迷う。
膀胱以外のエコーは難易度が高い

↓

解剖生理を考慮した
段階的な技術の習得と経験が必要

救急外来で看護師がエコーを実践することの現状

エコーを常設

場面に合わせた機種の選択

医師の協力

↓

技術を習得しやすい

看護師によるエコーの活用が期待できる

「膀胱エコーは、ICUや一般病棟において
尿道カテーテル抜去後の尿閉の有無や尿意を適切に訴えられない場合の排泄のタイミング判断に活用できる」

救急外来で看護師がエコーを実践することの課題

救急外来は迅速な判断と処置が必要

↓

膀胱エコーをトリアージに活用

【結語】

- 救急外来において膀胱エコーの実践から看護師がエコーを活用するための現状と課題を明らかにした。
- 看護師による膀胱エコーは有用であり、今後，看護師によるエコーの活用が期待できるが画像を正しく判断できるかは課題である。
- エコーの実践には解剖生理を考慮した段階的な技術の習得と経験が必要である。