

# AMCoR

Asahikawa Medical University Repository <http://amcor.asahikawa-med.ac.jp/>

泌尿器科紀要 (2015.1) 61(1):7-11.

抗コリン薬抵抗性の神経因性膀胱に対するミラベグロンの併用効果：ビデオウロダイナミクスを用いた検討

和田 直樹, 岡崎 智, 小林 進, 橋爪 和純, 北 雅史, 松本 成史, 柿崎 秀宏

## 抗コリン薬抵抗性の神経因性膀胱に対する ミラベグロンの併用効果： ビデオウロダイナミクスを用いた検討

和田 直樹, 岡崎 智, 小林 進, 橋爪 和純  
北 雅史, 松本 成史, 柿崎 秀宏  
旭川医科大学腎泌尿器外科

### EFFICACY OF COMBINATION THERAPY WITH MIRABEGRON FOR ANTICHOLINERGIC-RESISTANT NEUROGENIC BLADDER : VIDEOURODYNAMIC EVALUATION

Naoki WADA, Satoshi OKAZAKI, Shin KOBAYASHI, Kazumi HASHIZUME,  
Masafumi KITA, Seiji MATSUMOTO and Hidehiro KAKIZAKI  
*The Department of Renal and Urologic Surgery, Asahikawa Medical University*

Using a videourodynamic study, we examined the efficacy of combination therapy with mirabegron for anticholinergic-resistant neurogenic bladder. We retrospectively studied 7 patients with neurogenic bladder (5 males and 2 females) who had detrusor overactivity (DO) or low compliance bladder (<10 ml/cmH<sub>2</sub>O) despite taking anticholinergic medication. Bladder deformity was categorized from G0 to G3 by Ogawa's classification. Mean age of study patients was 51 years (25-76). Underlying diseases were spinal cord injury in 3 patients, spina bifida in 2, spinal cord infarction in 1, and post-radical hysterectomy in 1. Preceding anticholinergic medication was solifenacin 5 mg in 1 patient, solifenacin 10 mg in 5, and tolterodine 4 mg in 1. Before mirabegron, bladder deformity was G1 in 4 patients, G2 in 1 and G3 in 2, and vesicoureteral reflux (VUR) was detected in 3 patients. Five and 4 patients had detrusor overactivity and low compliance bladder, respectively. Videourodynamic study was reevaluated at a mean of 7 months (2-12 months) after mirabegron. After mirabegron, urinary incontinence was improved in all patients. G3 bladder deformity was improved to G2 and G1 in one patient each, and VUR disappeared in all 3 patients. DO disappeared in 2 of the 5 patients, and bladder compliance was improved in all 4 patients with low compliance bladder. In conclusion, combination therapy of mirabegron is effective and beneficial for anticholinergic-resistant neurogenic bladder.

(Hinyokika Kyo 61 : 7-11, 2015)

**Key words :** Neurogenic bladder, Mirabegron

### 緒 言

神経因性膀胱とは、末梢から中枢に至る神経系のなんらかの障害により発生する下部尿路機能障害の総称である。神経因性膀胱による高圧の下部尿路環境は、膀胱尿管逆流 (vesicoureteral reflux, 以下 VUR) や水腎症などの上部尿路障害の危険因子となり、不可逆的な腎機能障害を起こしうる。一方、神経因性膀胱に起因する尿失禁は生活の質 (quality of life, 以下 QOL) を著明に低下させる。腎機能障害の予防と尿禁制の獲得による QOL 向上が神経因性膀胱の重要な治療目標である。

神経因性膀胱では、排尿機能障害に加えて、排尿筋過活動 (detrusor overactivity, 以下 DO) や低コンプライアンス膀胱などの蓄尿機能障害を合併することが多いため、間欠導尿による排尿管理と抗コリン薬の使用

が治療の中核となる。しかし、抗コリン薬の効果が不十分な症例や、口内乾燥や便秘といった抗コリン薬特有の有害事象により投与継続が困難な症例も少なくない。

β<sub>3</sub> 受容体作動薬であるミラベグロンは、過活動膀胱 (overactive bladder, 以下 OAB) に対する新しいタイプの治療薬として臨床使用されている。ミラベグロンの非神経因性 OAB に対する治療効果は抗コリン薬と遜色なく、また有害事象も少ないとされるが<sup>1)</sup>、神経因性膀胱に対するミラベグロンの有効性を示す報告はまだ少ない。そこで今回は抗コリン薬抵抗性の神経因性膀胱に対するミラベグロンの有効性をビデオウロダイナミクス (videourodynamics, 以下 video UDS) によって評価した。

## 対象と方法

神経因性膀胱に対して、すでに抗コリン薬投与と間欠導尿にて排尿管理を行っている患者のうち、定期検査として施行された video UDS で DO や低コンプライアンス膀胱 (10 ml/cmH<sub>2</sub>O 以下) を認めた成人患者のうち、すでに服用している抗コリン薬にミラベグロン 50 mg を併用し、video UDS で再評価した患者を対象とした。

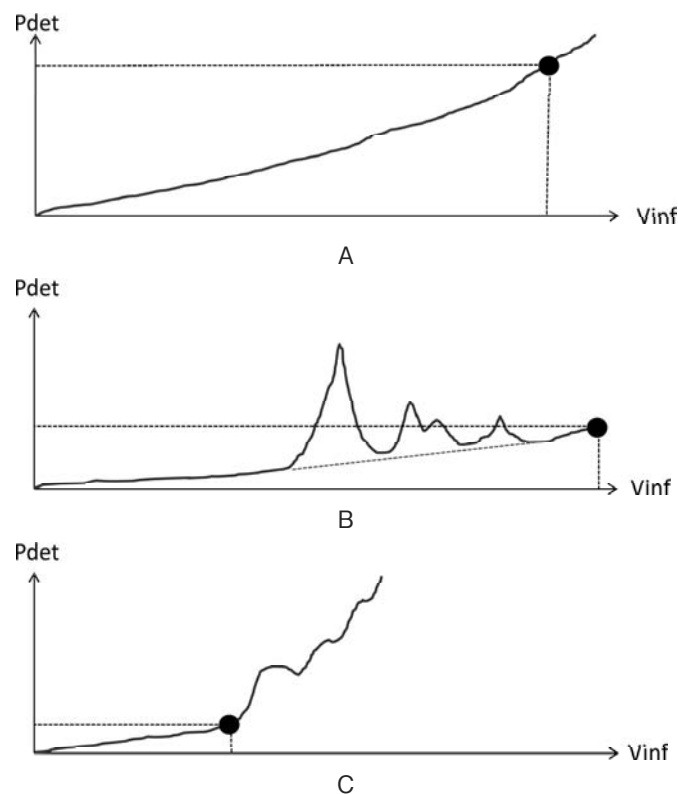
膀胱造影上の膀胱変形は小川分類を用いた<sup>2)</sup>。すなわち G0: 膀胱変形なし, G1: 軽度の肉柱形成を認めるが円形・楕円形を保つもの, G2: 円形・楕円形から逸脱するか, 肉柱形成が強いもの, G3: 膀胱の歪みを認め、かつ肉柱形成が強いものに分類した。

Video UDS は臥位で透視下に行い、生理食塩水にウログラフィン®を混注したものを注入媒体とした。6Fr のダブルルーメンカテーテルを経尿道的に挿入し、50 ml/分で注入し、膀胱内圧 (intravesical pressure: Pves) を測定した。またネラトンカテーテルとゴム手袋の先端を用いた手作りのバルーンカテーテルを直腸内に挿入し、膀胱内圧と同時に腹圧 (abdominal

pressure: Pabd) を測定した。Pves から Pabd をコンピュータ上でサブトラクションしたものを排尿筋圧 (detrusor pressure: Pdet) として計測した。DO は注入中の不随意的排尿筋圧上昇とした。膀胱コンプライアンスは計測条件を統一した。すなわち、① DO のない場合 (Fig. 1A) や DO のある場合でも Pdet の基線が判別できる場合 (Fig. 1B) には、カテーテル脇からの漏れ (leak) を認めた時点の膀胱容量、② Pdet が 60 cmH<sub>2</sub>O を超えた時点の膀胱容量、③いずれも認めない場合には最大注入量を 400 ml までとし、それらを最大膀胱容量 (maximum cystometric capacity: MCC) とした。DO を認め、Pdet の基線が判別できない場合 (Fig. 1C) では、DO 出現直前を MCC とした。それぞれ MCC をその時点での Pdet で除したものを膀胱コンプライアンスとして計測した。

## 結 果

対象患者は 7 名であり、平均年齢は 51 歳 (25~76 歳) であり、男性が 5 名、女性は 2 名であった。基礎疾患は脊髄損傷が 3 名 (全例腰髄損傷)、二分脊椎が 2 名 (腰髄および仙髄レベルの障害が各 1 名)、脊髄



**Fig. 1.** Pattern of cystometrogram with and without detrusor overactivity (DO). In case without DO (A) or with identifiable base line between DO (B), maximum cystometric capacity (MCC: black dot) was defined as infusion volume (Vinf) at leakage around the catheter, over 60 cmH<sub>2</sub>O of detrusor pressure (Pdet) or 400 ml at most. In the case without identifiable base line after DO (C), MCC (black dot) was bladder volume just before DO.

**Table 1.** Patient background and results

Case	Age	Sex	Underlying disease	Preceding anticholinergics	Bladder deformity	VUR	DO	MCC (ml)	Compliance (ml/cmH <sub>2</sub> O)	Duration of mirabegron
1	47	M	Spinalinjury (lumbar)	Sloifenacin 10 mg	G3→G2	(+)→(-)	(-)→(-)	240→400	4→33	4 months
2	59	F	Spinalinjury (lumbar)	Tolterodine 4 mg	G1→G1	(+)→(-)	(+ : 300 ml)→(-)	280→340	46→113	2 months
3	64	M	Spinalinjury (lumbar)	Sloifenacin 10 mg	G1→G1	(-)→(-)	(+ : 150 ml)→(+ : 220 ml)	140→210	19→26	7 months
4	25	M	Spina bifida (sacral)	Sloifenacin 10 mg	G1→G1	(-)→(-)	(-)→(-)	92→150	2→4	10 months
5	34	M	Spina bifida (lumbar)	Sloifenacin 10 mg	G2→G2	(-)→(-)	(+ : 200 ml)→(+ : 380 ml)	190→370	95→135	8 months
6	76	M	Spinalinfarction (lowerthoracic)	Sloifenacin 10 mg	G3→G1	(-)→(-)	(+ : 60 ml)→(-)	80→400	3→11	12 months
7	49	F	Postoperative uterine cancer	Sloifenacin 5 mg	G1→G1	(+)→(-)	(+ : 150 ml)→(+ : 150 ml)	400→400	10→12	6 months

VUR: vesicoureteralreflux, DO: detrusor overactinity, MCC: maximum cystmetric capacity (before mirabegron)→(after mirabegron) (+): presence (-): absense DO: (+ : bladder capacity at DO).

梗塞 (下位胸髄) および子宮癌術後が各 1 名であった。先行して投与されていた抗コリン薬は、ソリフェナシン 5 mg が 1 名、ソリフェナシン 10 mg が 5 名、トルテロジン 4 mg が 1 名であり、抗コリン薬の投与期間は全例 1 年以上であった。検討期間中にミラベグロンを減量もしくは休薬した患者はいなかった。

ミラベグロン投与後に全例でカルテの記載上、尿失禁の改善が認められた。ミラベグロン投与後の video UDS による再評価時期は投与後平均 7 カ月 (2~12 カ月) であった。対象患者 7 名の詳細を Table 1 に示す。7 名のうち 5 名で DO を認め、4 名で膀胱コンプライアンスが 10 ml/cmH<sub>2</sub>O 以下の低コンプライアンス膀胱を認めた。全例で膀胱変形を認めたが、G3 の膀胱変形を認めた 2 名はいずれも低コンプライアンス膀胱の症例であった (症例 1 および 6)。ミラベグロン投与後、G3 の膀胱変形は G2 および G1 にまで改善した。VUR は 3 名で認めていたが、ミラベグロン投与後に全例で消失した。

DO を認めていた 5 名中 2 名でミラベグロン投与後に DO が消失した (症例 2 および 6)。DO が残存した 3 名のうち 2 名では、DO 発生時の膀胱容量が増加した (症例 3 および 5)。MCC は症例 7 を除いて全例で増加した。ミラベグロン投与後、低コンプライアンス膀胱の 4 名を含む全例で膀胱コンプライアンスの悪化を認めず、改善傾向を示した。

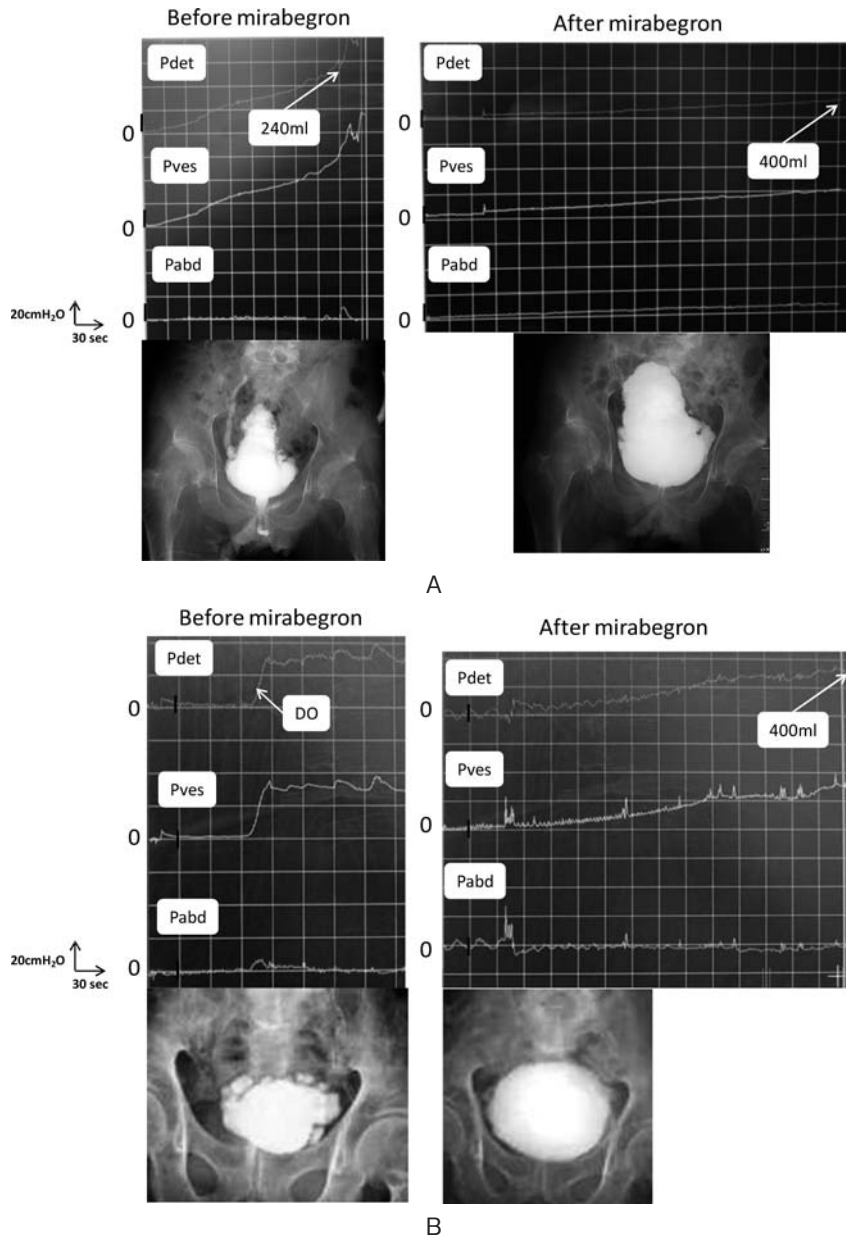
症例 1 (Fig. 2A) と症例 6 (Fig. 2B) のミラベグロン投与前後の膀胱造影および膀胱内圧測定を図示する。症例 1 は脊髄損傷後の神経因性膀胱であり、ソリフェナシン 10 mg を服用した上での video UDS では注入とともに Pdet の上昇を認め、注入量が 240 ml の時点で 60 cm H<sub>2</sub>O を超えた。膀胱造影では G3 の膀胱変形を認め、右側 VUR を同時に認めていた。ミラベグロン併用後 4 カ月の video UDS では、注入に伴

う Pdet の上昇がきわめて緩徐であり、注入量が 400 ml の時点での Pdet は 12 cm H<sub>2</sub>O であり、膀胱コンプライアンスの著明な改善を認めた。膀胱造影においても G2 の膀胱変形は残存するものの、右側 VUR の消失が認められた。症例 6 は下部胸髄梗塞後の神経因性膀胱であり、ソリフェナシン 10 mg を服用した上での video UDS では 60 ml 注入の時点で DO を認め、G3 の膀胱変形を認めていた。ミラベグロンを併用 12 カ月後の video UDS では、注入に伴う Pdet の上昇は緩徐であり、注入量が 400 ml の時点での Pdet は 36 cmH<sub>2</sub>O であった。膀胱造影では膀胱変形の著明改善を認めた。

## 考 察

本検討では、膀胱形態と膀胱蓄尿機能を同時に評価できる video UDS を用いて、抗コリン薬とミラベグロンの併用療法の有効性について評価した。本検討により、抗コリン薬で改善が不十分な神経因性膀胱患者に対するミラベグロンの併用投与は、膀胱蓄尿機能を改善し、その結果として VUR や膀胱変形も改善することが示された。

神経因性膀胱は、基礎疾患が多岐にわたる広範囲な疾患群である。今回の対象患者である 7 名の基礎疾患も脊髄損傷、二分脊椎、脊髄梗塞および子宮癌術後とさまざまであった。ミラベグロンは膀胱の  $\beta_3$  アドレナリン受容体に選択的に作用し、膀胱弛緩作用を示す薬剤である。われわれは非神経因性の DO に対する抑制効果をすでに報告しているが<sup>3)</sup>、神経因性 DO に対するミラベグロンの有効性に関する詳細な報告はない。今回の検討ではミラベグロン投与前に 5 名で DO を認めていたが、2 名で DO が消失し、他の 2 名で DO 出現までの膀胱容量が増大し、神経因性 DO に対するミラベグロンの有効性が示唆された。



**Fig. 2.** Findings of video urodynamics in case 1 (A) and case 6 (B) before and after mirabegron. In case 1 (A), low compliance bladder (240 ml/60 cmH<sub>2</sub>O) with vesicoureteral reflux in the right side and severe bladder deformity was noted. Bladder compliance (400 ml/12 cmH<sub>2</sub>O), vesicoureteral reflux and bladder deformity were improved after mirabegron. In case 6 (B), detrusor overactivity and severe bladder deformity were noted before mirabegron. After mirabegron, bladder compliance and bladder deformity were markedly improved.

膀胱コンプライアンスは膀胱の粘弾性により規定され、低コンプライアンス膀胱の多くは神経疾患、特に下位型の神経障害で認められるとされる。膀胱コンプライアンスの低下は、高度な膀胱変形やVURを引き起こす要因であるとされる<sup>2,4)</sup>。今回の検討においても、高度(G3)の膀胱変形を認めた2名やVURを合併した3名中2名で膀胱コンプライアンス膀胱が低値であった。特に症例1および6では、膀胱コンプライアンスの改善とともに膀胱変形の著明改善とVUR

の消失を認めた。もともと排尿筋においては、平滑筋弛緩をもたらす $\beta$ 受容体が収縮をもたらす $\alpha$ 受容体よりも優位に発現しているが、下位型の神経障害後には $\alpha$ 受容体による収縮作用が優位となり、これが下位型の神経障害後の低コンプライアンス膀胱の発生に関与するとされている<sup>4,6)</sup>。ミラベグロン投与による $\beta$ 受容体への刺激作用が膀胱コンプライアンスの改善に寄与したものと考えられる。

本邦で2011年に刊行された「脊髄損傷における排尿

障害の診療ガイドライン」において、上部尿路障害の危険因子として DO や膀胱コンプライアンスの低下などが挙げられている<sup>7)</sup>。神経因性膀胱において多量の残尿や上部尿路障害の危険因子が存在する場合には間欠導尿が推奨される。DO や膀胱コンプライアンスの低下, MCC の減少に伴う尿失禁に対しては抗コリン薬の投与が推奨されている。今回の検討における対象患者は、間欠導尿および1年間以上の抗コリン薬の内服にも関わらず、DO や膀胱コンプライアンスの低下が認められた、いわば初期治療に抵抗性の神経因性膀胱患者であった。

初期治療に抵抗性の神経因性膀胱に対しては、レジニフェラトキシンなどに代表されるバニロイドや抗コリン薬の膀胱内注入療法の有効性を示す報告もあるが<sup>8,9)</sup>、これらの膀胱内注入療法は限られた施設でしか施行できず、そもそも本邦では未承認である。ボツリヌス毒素の膀胱壁内注入療法や侵襲性の neuro-modulation の有効性も欧米を中心に報告されているが<sup>10,11)</sup>、これらも本邦では未承認である。保存的治療に抵抗性の神経因性膀胱に対しては、次の治療手段として尿路変更や膀胱拡大術といった外科的治療を考慮せざるを得ない状況がある。こうした現状の中で、抗コリン薬とミラベグロンの併用療法の有効性を示した今回の検討は、意義のあるものと考えられる。

今回の検討は少数例を対象とした後ろ向き の検討であり、評価時期も一定ではない。神経因性膀胱におけるミラベグロンの有用性を明らかにするためには、ミラベグロン単独治療も含めた大規模かつ長期的な前向き試験が必要であろう。また、今後の研究では、尿失禁に対する定量的な評価も必要と考える。

## 結 語

抗コリン薬単独では効果が不十分な神経因性膀胱に対するミラベグロンの併用投与は有効であると考えられる。

## 文 献

- 1) Yamaguchi O, Marui E, Kakizaki H, et al.: Phase III, randomised, double-blind, placebo-controlled study of the  $\beta$ 3-adrenoceptor agonist mirabegron, 50 mg once daily, in Japanese patients with overactive bladder. *BJU Int* **113**: 951-960, 2014
- 2) Ogawa T: Bladder deformities in patients with neurogenic bladder dysfunction. *Urol Int* **47**: 59-62, 1991
- 3) 和田直樹, 井内裕満, 柿崎秀宏: 男性過活動膀胱に対するウロダイナミクスを用いたミラベグロンの有効性と安全性評価. *泌尿器外科* **27**: 581-583, 2014
- 4) Hackler RH, Hall MK and Zampieri TA: Bladder hypocompliance in the spinal cord injury population. *J Urol* **141**: 1390-1393, 1989
- 5) Sundin T and Dahlstrom A: The sympathetic innervation of the urinary bladder and urethra in the normal state and after parasympathetic denervation at the spinal root level: an experimental study in cats. *Scand J Urol Nephrol* **7**: 131-149, 1973
- 6) Sundin T, Dahlstrom A, Norlen L, et al.: The sympathetic innervation and adrenoreceptor function of the human lower urinary tract in the normal state and after parasympathetic denervation. *Invest Urol* **14**: 322-328, 1977
- 7) 脊髄損傷における排尿障害の診療ガイドライン作成委員会編: 脊髄損傷における排尿障害の診療ガイドライン. *リッチヒルメディカル*, 2011
- 8) Kuo HC, Liu HT and Yang WC: Therapeutic effect of multiple resiniferatoxin intravesical instillations in patients with refractory detrusor overactivity: a randomized, double-blind, placebo controlled study. *J Urol* **176**: 641-645, 2006
- 9) Mizunaga M, Miyata M, Kaneko S, et al.: Intravesical instillation of oxybutynin hydrochloride therapy for patients with a neuropathic bladder. *Paraplegia* **32**: 25-29, 1994
- 10) Linsenmeyer TA: Use of botulinum toxin in individuals with neurogenic detrusor overactivity: state of the art review. *J Spinal Cord Med* **36**: 402-419, 2013
- 11) Peters KM, Kandagatla P, Killinger KA, et al.: Clinical outcomes of sacral neuromodulation in patients with neurologic conditions. *Urology* **81**: 738-743, 2013

(Received on June 27, 2014)  
(Accepted on September 8, 2014)