

AMCoR

Asahikawa Medical University Repository <http://amcor.asahikawa-med.ac.jp/>

旭川医科大学研究フォーラム (2016.3) 16:38-40.

平成25・26年度「独創性のある生命科学研究」個別研究課題 21) IgA腎症扁桃における CX3CR1の検討

大高 隆輝

21) IgA 腎症扁桃における CX3CR1 の検討

研究者代表 大高 隆輝

【目的】

IgA 腎症の病態は IgA を含む免疫複合体が腎糸球体に沈着し、炎症を起こすことが主体とされている。IgA 腎症の扁桃リンパ球では IgA 陽性 B 細胞が増加しており、マイトージェン刺激下で培養すると多量体 IgA の産生亢進がみられ¹⁾、扁桃摘後血清 IgA 値の低下が認められることが報告されている²⁾。このように扁桃は IgA 腎症患者における血清 IgA の供給源となっており、IgA を介して扁桃が IgA 腎症の病態に関与している可能性は非常に高い。しかし、免疫グロブリン非存在下においても腎炎が発症し得る事も証明されており³⁾、実際に様々な表現形質を持つ T 細胞が IgA 腎症の病巣に浸潤していることが報告されている⁴⁻⁶⁾。

近年糸球体腎炎における浸潤細胞上に発現するケモカイン受容体として CX3CR1 が同定され、IgA 腎症での血尿の程度と末梢血 CD8 陽性 T 細胞の CX3CR1 発現に相関があったと報告されている⁷⁾。しかし、IgA 腎症扁桃における CX3CR1 を検討した報告はない。

今回我々は、IgA 腎症患者の扁桃単核球における CX3CR1 発現および各種マイトージェン刺激による発現変化、IgA 腎症患者の末梢血単核球における CX3CR1 の発現および口蓋扁桃摘出による変化を検討し、扁桃 CX3CR1 陽性 T 細胞の IgA 腎症の病態における役割について検討した。

【方法】

対象は当科で口蓋扁桃摘出術を施行した IgA 腎症 20 名非 IgA 腎症 25 名である。摘出口蓋扁桃、腎生検の検体に CX3CR1 染色を行い、摘出扁桃、術前後の末梢血より単核球を分離し、ツーカラーフローサイトメトリーを施行し、CD8⁺CX3CR1⁺細胞数の発現を検討した。さらに扁桃単核球は各種マイトージェン刺激を行い、その発現の変化をツーカラーフローサイトメトリーにて検討し、リガンドである CX3CL1 への遊走能もミグレーションアッセイを施行し、検討を行なった。

【結果】

扁桃・腎組織免疫染色にて、IgA 腎症患者扁桃濾胞間に CX3CR1 陽性細胞を多く認めた (図 1)。IgA 腎症患者腎組織でも糸球体、間質、尿管に CX3CR1 陽性細胞

Fig. 1

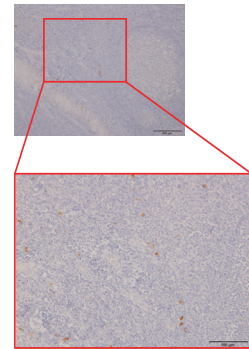


図 1

を認めた (図 2)。フローサイトメトリーの結果、IgA 腎症群にて有意に CD8⁺CX3CR1⁺細胞数の割合は増加していた (図 3)。また、各種マイトージェン刺激を施行した結果、非メチル化 CpG-ODN (細菌由来 DNA) 刺激において、IgA 腎症群での扁桃単核球 CD8⁺CX3CR1⁺細胞数の割合は有意に増加していた (図 4)。末梢血では IgA 腎症患者単核球にて、CD8⁺CX3CR1⁺細胞数の割合が有意に増加し、扁桃摘後その割合は有意に減少していた (図 5)。

【考察】

これまでの当科の研究成績から扁桃 T 細胞を中心に IgA 腎症の発症機序を考察した (図 6)。IgA 腎症の扁桃では、パラインフルエンザ菌などの扁桃常在菌や細菌由来 DNA (非メチル化 CpG-ODN) に対する過剰免疫応答 (免疫寛容の破綻) によって B, T 細胞上の TCRVβ6 や CXCR3, CX3CR1 が過剰発現され、体循環を経て腎へホーミングし、組織傷害に関与していると考えられる。IgA 腎症に対する扁桃摘出術の効果は明らかであるが、残念ながら否定的な意見も存在する。その理由の一つとして、扁桃と IgA 腎症の関連性を示す基礎的エビデンスが希薄であることが挙げられる。基礎的な検討を行いその結果を積み上げることは、新たな治療法の開発に繋がるだけでなく、他科医師へのより説得力のある啓蒙に役立つと考えられる。今後も検討を続けていきたい。

【文献】

1) Egido J, Blasco R, Lozano L, et al. Immunological abnormalities in the tonsils of patients with IgA

Fig. 2

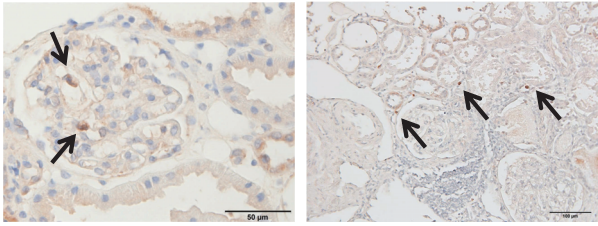


図 2

Fig. 3

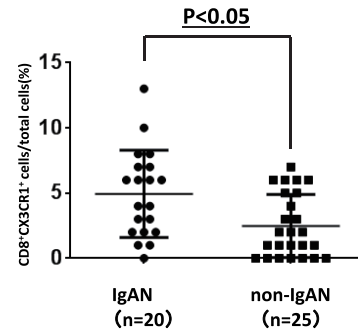


図 3

Fig. 4

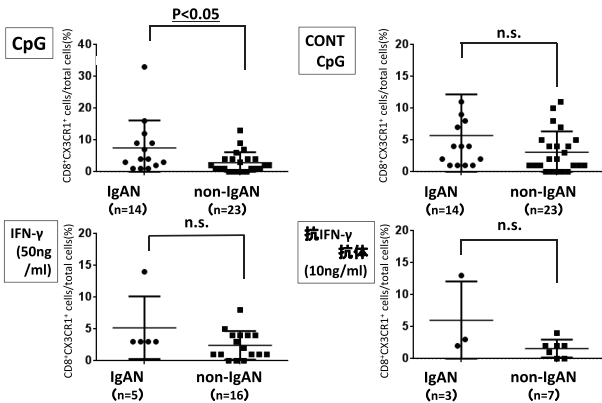


図 4

Fig. 5

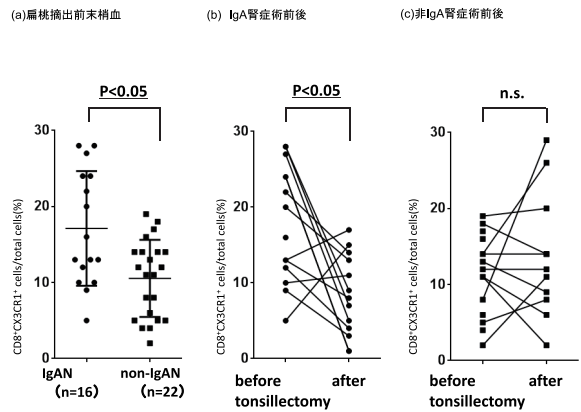


図 5

Fig. 6

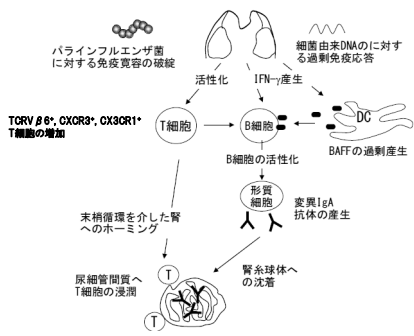


図 6

nephropathy: inversion in the ratio of IgA : IgG bearing lymphocytes and increased polymeric IgA synthesis. Clin Exp Immunol 1984 ; 57 : 101-106.

- 2) Masuda Y, Tamura S, Sugiyama N : The effect of tonsillectomy and its postoperative clinical course in IgA nephropathy with chronic tonsillitis. Galioto GB eds. Tonsils : a clinically oriented update, Basel, Karger ;

1992, p.203-207.

- 3) Radeke HH, Tschernig T, Karulin A, et al. CD4+T cells recognizing specific antigen deposited in glomeruli cause glomerulonephritis-like kidney injury. Clin Immunol 2002 ; 104 : 161-173.
- 4) Wu H, Zhang GY, Clarkson AR, et al. Conserved T-cell receptor beta chain CDR3 sequences in IgA nephropathy biopsies. Kidney international 1999;55:109-119.
- 5) Segerer S, Hughes E, Hudkins KL, et al. Expression of the fractalkine receptor(CX3CR1)in human kidney diseases. Kidney international 2002 ; 62 : 488-495.
- 6) Segerer S, Banas B, Wormle M, et al. CXCR3 is involved in tubulointerstitial injury in human glomerulonephritis. Am J Pathol 2004;164:635-649.
- 7) Sharon N. Cox, Fabio Sallustio, Grazia Serino, et al. Activated innate immunity and the involvement of CX3CR1-fractalkine in promoting hematuria in patients

with IgA nephropathy. *Kidney international* 2012 ; 82 :
548 560