

AMCoR

Asahikawa Medical University Repository <http://amcor.asahikawa-med.ac.jp/>

てんかんをめぐって (2014) 33:57-64.

脳機能マッピングにおける脳皮質電位の有用性

小川 博司、白田 朱香、中尾 由美子、吉澤 門土、千葉
茂、鎌田 恭輔

原著論文

脳機能マッピングにおける脳皮質電位の有用性

小川 博司¹⁾、白田 朱香²⁾、中尾由美子²⁾、吉澤 門土²⁾、
千葉 茂²⁾、鎌田 恭輔¹⁾

要 旨

てんかん外科症例において、詳細な診断目的に硬膜下電極が留置されている。硬膜下電極から得られる脳皮質電位 (Electrocorticography: ECoG) は高周波成分まで捉えることが可能であり、特に課題遂行に対応して生じる60-170Hzの高周波律動 (High gamma activity: HGA) は脳機能活動を反映していると注目されている。今回、我々はこのHGAをてんかん焦点診断と脳機能マッピングに応用した。症例はてんかん患者の2例。まず、硬膜下電極留置後に終夜ECoGモニタリングを行い、発作時のECoGを記録した。このECoGデータを解析し、てんかん焦点とその時間的空間的広がりを可視化した。機能マッピングでは、手指運動課題に応じて出現したHGAを高速に計測・解析することで、リアルタイムマッピングを可能とした。このHGAマッピングの結果は、脳皮質電気刺激 (Electrocortical stimulation: ECS) マッピングとも整合性があり、今後ECSマッピングの代替法となる可能性を秘めている。

はじめに

てんかんの治療は薬物療法が主体となっているが、薬物に抵抗性の難治性てんかん患者に対しては、外科手術の適応となることがある。もちろん、全ての難治性てんかん症例に外科治療が可能であるわけではなく、発作の焦点が明らかで、なおかつ、その部位を切除しても脳機能

障害が残らないと考えられる場合に外科治療が可能となる¹⁾。こうしたことから、てんかん外科手術症例では、てんかん焦点の同定と症候・機能野との区別が重要となる。

従来、詳細にてんかん焦点を同定する場合に硬膜下電極が用いられてきた²⁾。この硬膜下電極から脳皮質電位 (Electrocorticography: ECoG) を計測することが可能であり、高周波帯域 (60Hz以上) まで捉えることができる。特に、課題に応じて出現する高周波律動 (High Gamma Activity: HGA, 60-170Hz) が脳機能を反映していると注目されている^{3) 4)}。われわれはこのHGAに着目し、てんかん焦点診断および焦点周囲の機能野のマッピングに応用することを試みた。

対 象

対象はてんかん外科症例の2例である (表1)。

「症例1」35歳 女性

1歳8ヶ月の頃に熱性痙攣を発症。その後、熱性痙攣が頻発したため近医小児科に通院し、バルプロ酸 (600mg/day) の内服が開始となった。12歳時には症状が緩和したため内服治療は中止となり、その後もしばらく症状はおさまっていた。しかし、24歳時に、意識減損で始まる複雑部分発作が頻回に起こるようになった。近医内科でカルバマゼピン150mg/day、ゾニサミド200mg/day、アレピアチン300mg/day、フェ

1) 国立大学法人旭川医科大学脳神経外科

2) 国立大学法人旭川医科大学精神科神経科

(〒078-8510 北海道旭川市緑が丘東2条1丁目1番1号)

表1 症例のまとめ

患者	年齢 / 性別	病名	器質病変	発作分類	言語優位半球
1	35歳、女性	右内側側頭葉 てんかん	なし	意識減損で始まる 複雑部分発作	左
2	57歳、女性	右内側側頭葉 てんかん	なし	運動停止・凝視で始まり、 口部自動症を伴う 複雑部分発作	左

ノバルピタール80mg/day、トピラマート200mg/dayの内服を継続するも難治性であったため、当科紹介となった。当科でレベチラセタム3000mg/dayを開始するも著効せず、外科手術を行う方針とした。

「症例2」57歳 女性

周産期および幼少期に特記すべき異常は認めなかった。36歳時に初めて近医精神科で内側側頭葉てんかと診断されてカルバマゼピン800mg/day、バルプロ酸800mg/day、ゾニサミド160mg/day、フェニトイン200mg/day、フェノバル30mg/dayの内服を開始した。発作症状は、運動停止・凝視で始まり、口部自動症を伴う複雑部分発作であった。その後当科紹介となり、バルプロ酸1200mg/day、ガバペンチン600mg/day、カルバマゼピン600mg/day、レベチラセタム2000mg/dayの内服治療を継続した。当科外来で経過観察していたが、発作が頻回に起こっていたために外科治療を行う方針とした。

方 法

1) てんかん焦点診断

両者とも事前に経頭蓋脳波(Electroencephalography: EEG)を測定したところ、右側にてんかん焦点があると考えられた。しかし、発作源に関しては同定に至らなかったため、右側に硬膜下電極(ユニークメディカル、日本)を留置して詳細な焦点検索を行った。硬膜下電極の直径は4mmでシリコン製のシートに埋め込まれており、電極間は10mmであった。症例1では前頭葉、側頭葉、頭頂葉、後頭葉にそれぞれ20極、基底部に4極を3枚と6極、そして、後頭葉後部に

基準電極2極を留置して合計100極を留置した(図1a)。また、症例2については、側頭葉と前頭葉下部を覆うように40極、前頭葉運動野に20極、基底部に4極を3枚と8極、そして、前頭葉前部に基準電極2極を留置し、82極となった(図1b)。

硬膜下電極留置後、専用のモニタリング室で24時間終夜脳波測定を行った。脳波計はNeurofax(日本光電、日本)を使用した。記録周波数は1000Hzとし、ハイカットフィルターは300Hz、ローカットフィルターは0.3Hz、そしてACフィルターを用いた。この際に、発作時の臨床症状を捉える目的でビデオ撮影も同時に録画した。発作を少なくとも2回捉え、てんかん波出現に再現性が有ることを確認した。発作時と前後含めて約5分間のECoGデータをASCIIファイルに変換して取り出し、MATLAB(Math Works, 米国)上に作成した脳波解析プログラムを用いて周波数解析を行った。解析方法はt検定を利用して、それぞれのチャンネルで約2秒間の非発作時ECoGデータをリファレンスとし、発作時のECoGのHGAが有意に上昇している電極($p < 0.05$)を検出した。解析結果は、発作活動が有意に上昇している(p 値が小さい)ところを赤く、上昇していない(p 値が大きい)ところを青くしてカラー脳波を作成した。さらに、AVIZO(Maxnet, 日本)上で電極付き3D脳表面像を作成し、各電極の経時的な活動の変化に応じて有意に上昇している(p 値が小さい)ほどバブルは大きく、上昇していない(p 値が大きい)ほど小さくなるように表示させた。そして、この3D脳表面像と患者の様子を撮影したビデオクリップ、およびECoGデータを同一時間上に表示し、て

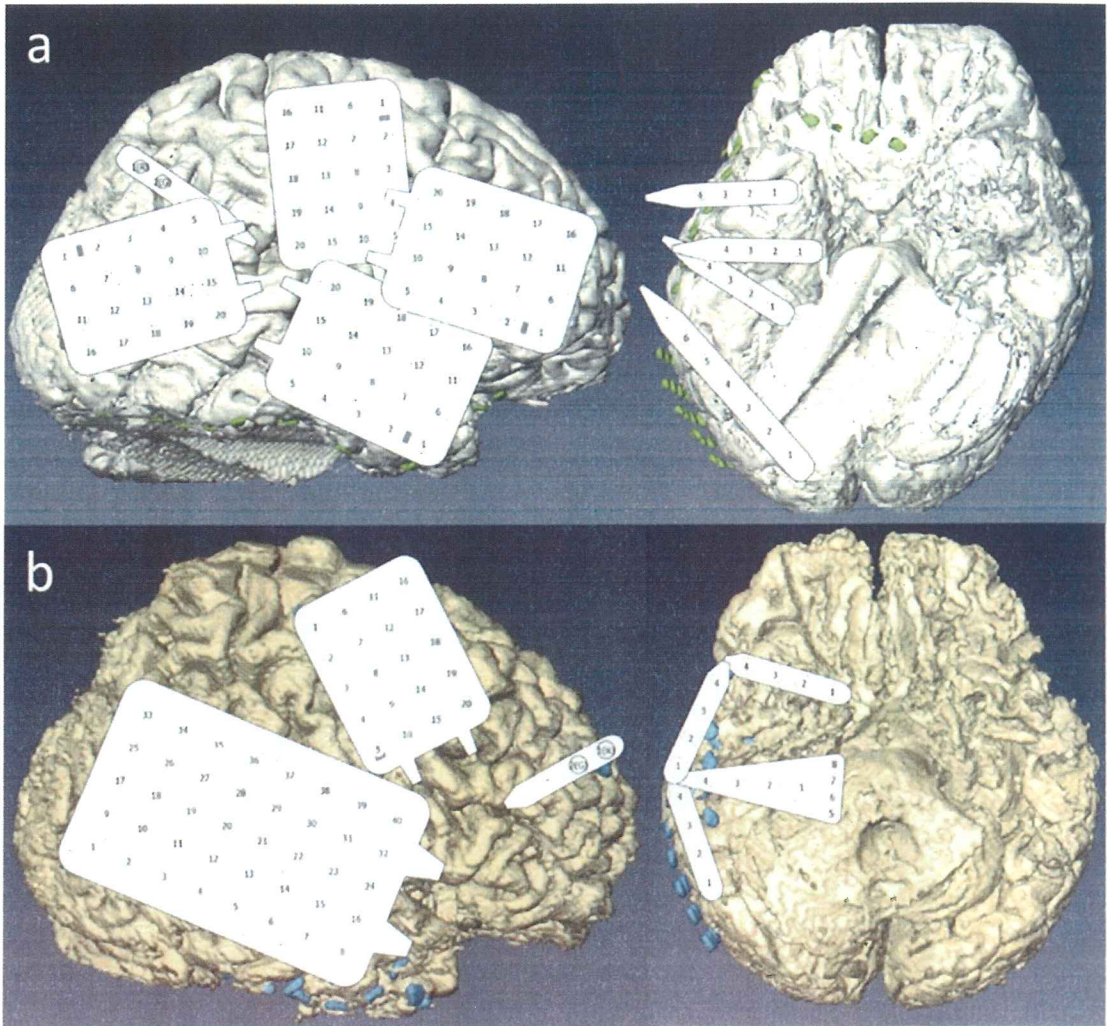


図1 電極留置図

- a) 症例1。合計102極留置した。
- b) 症例2。合計 82極留置した。

んかん発作の時間的空間的広がりを表示した(図3a)。

2) 脳機能マッピング

a) HGA マッピング

測定はベッドサイドで行った。電子ノイズが混入しないように不要な室内の電子機器の電源を切り、さらに不要な電源ケーブルをコンセントから外した。脳波計測には g-Hiamp (g-tec, オーストリア) を用い、硬膜下電極のリード線を付属の電極ボックスを介して接続した。記

録周波数は1200Hzとし、ノッチ、またはバンドパスフィルターは使用しなかった。課題に応じた反応 (Event-related-potential) を捉えるために、MATLAB 上に課題プログラムを作成した。課題は手指運動課題 (単純な手の開閉動作) と言語課題 (絵の名前を答える課題と文字読み課題) を行った。課題提示は患者前方に設置した外付けのモニター (ThinkVision, lenovo) を通して、視覚もしくは音声刺激にて行った。20秒間の非活動時間と20秒間の活動時間を3セット繰り返して行った。すべての

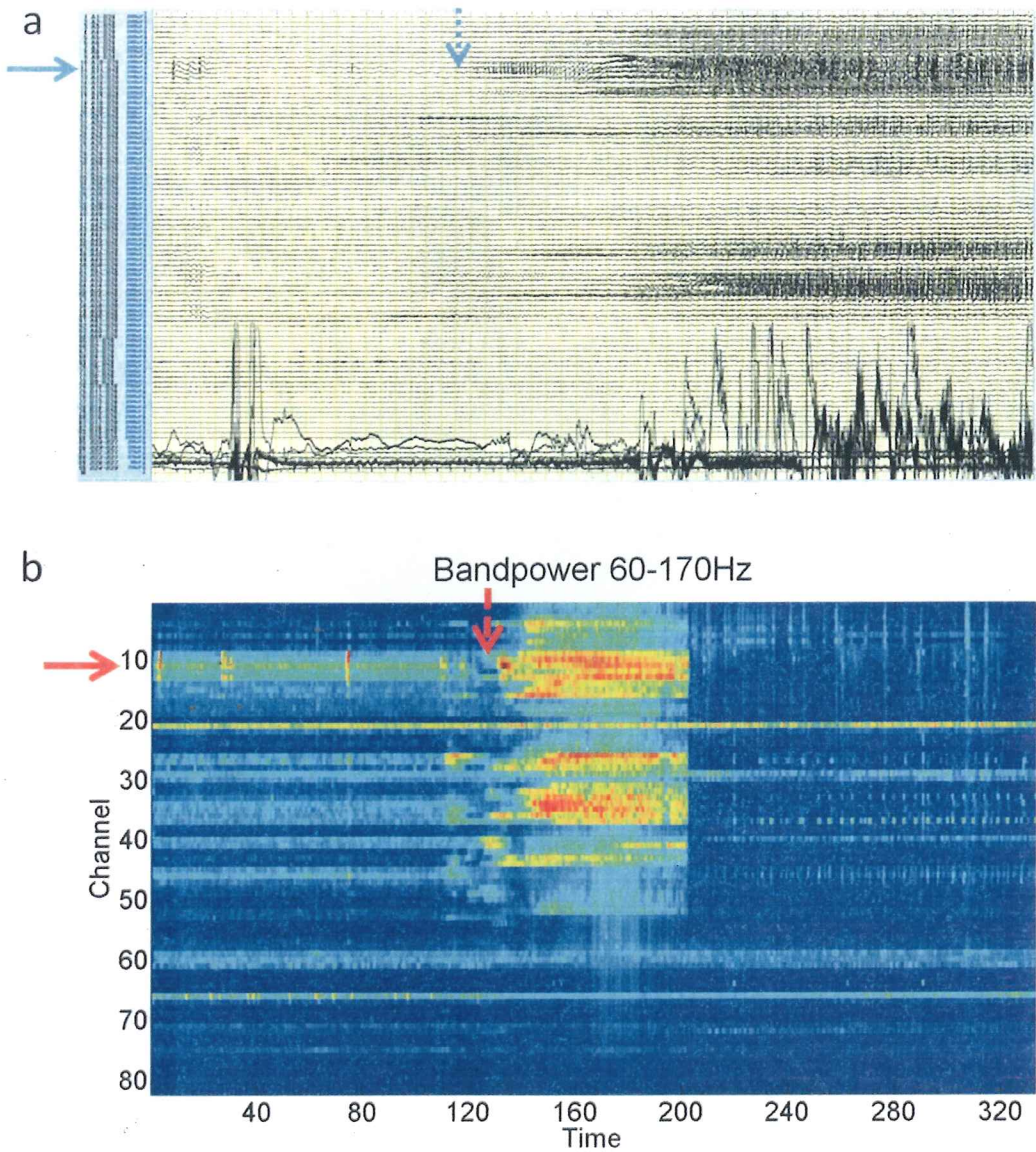


図2 発作時の ECoG データ

- a) ECoG の raw data。11番電極（実線青矢印）が数回 spike を捉えた後、発作が開始となり（点線青矢印）、周囲の電極に広がっている。
- b) HGA 解析後のカラー表示。11番電極（実線赤矢印）が数回有意な反応を捉え、発作開始直前に反応が一時的に減少して青く表示されている（点線赤矢印）。その後、発作開始に伴い有意な活動を捉えて赤く表示されている。

課題は提示時間500msec、提示間隔を2800-3200msec、平均120回の提示回数とした（図4 a）。g-Hiamp 内のツールを用いて short-time フーリエ変換を行った。刺激提示前の500msec をリファレンスとして、HGA が t 検

定で統計的に有意 ($p < 0.05$) に上昇している電極を検出した。この解析手順は脳波測定と同時に出来るプログラムであり、リアルタイムに解析結果を表示した。この結果は電極上に表示し、HGA の上昇が非活動時間に

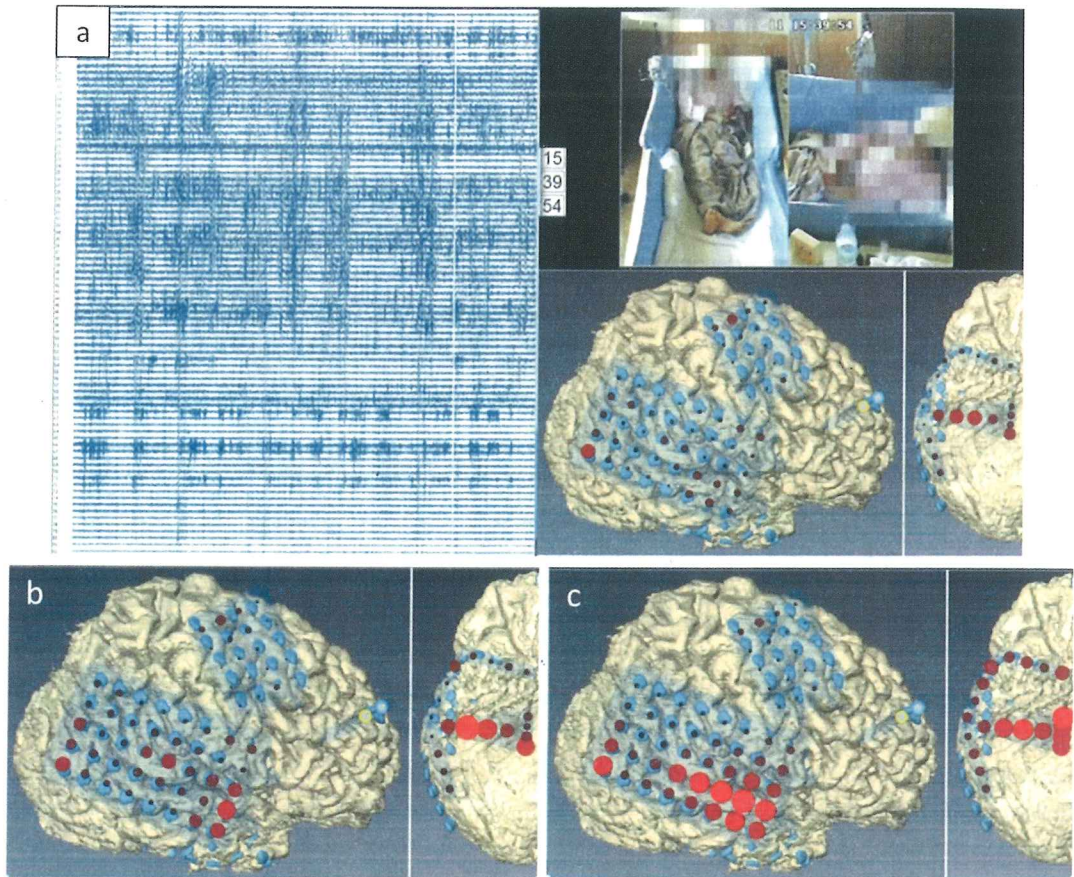


図3 てんかん発作の時間的・空間的広がり

- a) ECoG データとビデオクリップ、および脳表電極モデルを同時表示したレイアウト。
- b) 発作初期の反応。主に右側頭葉内側に反応が認められる。
- c) 発作中期の反応。発作は右側頭葉外側に広がっている。

対して有意に上昇している (p 値が小さい) ほど大きく、上昇していない (p 値が大きい) ほど小さくなるように表示した。

b) 脳皮質電気刺激 (Electrocortical stimulation :ECS) マッピング

ECS マッピングは脳機能マッピングのゴールドスタンダードであることから、HGA マッピングとの整合性確認のためにも行う必要があった。刺激装置は Neuromaster (日本光電、日本) を用いて、 $200\mu\text{ sec}$ 幅の矩形波で 50Hz、4-8mA の刺激電流で硬膜下電極上の 2 つの電極間をバイポーラー刺激した。刺激中に指の動きを認めた時は運動反応あり、もしくは、刺激により発語停止や錯誤を認めた時に言語反

応ありと判定し、その他 8 mA でも反応を認めない場合は反応なしと判定した。電気刺激により誘発された症状と電極番号を記録し、最終的に電極配置図上にまとめて表示した。HGA マッピングの結果と ECS マッピングの結果とを電極ごとに詳細に比較し、感度および特異度を算出して整合性について検証した。

結 果

1) てんかん発作波の解析

症例 1 では発作波が右側頭葉内側に局限していた一方で、症例 2 では右側の内側および外側側頭葉に発作波を認めていた。

代表的な ECoG の raw data と解析後のカラー脳波について症例 2 の結果を示した (図

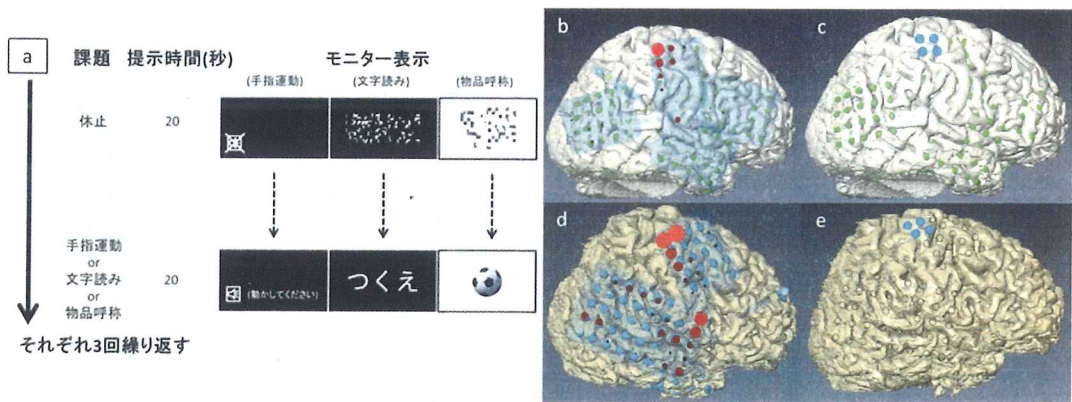


図4 手指運動課題におけるHGAマッピングとECSマッピング

- a) 課題遂行過程の概略図。モニターに示された課題に対して、20秒間の非活動時間と20秒間の活動時間を合計3セット行う。
 b) 症例1、d) 症例2の手指運動課題に対するHGAマッピングの結果。それぞれ、右前頭葉の手の運動領域に赤バブル状にHGAが認められている。
 c) 症例1、e) 症例2のECSマッピングの結果。それぞれ、手の運動が誘発された部位を青丸で表示した。

2)。Raw dataを解読すると、電極11番からspikeの散発が見られ、その後11番から周囲にてんかん波が広がっていることが読み取れた(図2a)。一方で、カラー脳波では11番を中心に赤色の反応が散発し、発作直前には青色の反応を認め、発作時には強く赤色の反応が表示された(図2b)。

経済的に3D脳表の電極上に赤バブルで表示させたところ、始めに右内側側頭葉上の電極が反応し(図3b)、その後右外側側頭葉に波及していた(図3c)。発作時の活動電極部位と症状の関連性については、モニタリング中のビデオクリップを同期させることで据えられた。

2) 脳機能マッピング

今回の症例ではいずれも左優位半球であり、右側に硬膜下電極を留置したことから、言語機能についてはHGAおよびECSいずれについても反応が認められなかった。そのため、今回は手指運動課題についてHGAマッピングとECSマッピングの整合性を検証した。

HGAマッピングでは手の開閉運動によりリアルタイムに活動電極部位が表示され、課題を3回繰り返し終わった時点では限局的に手の運動領域が示されていた(図4b,d)。HGAマッ

ピングに要した時間は両者とも(非活動20秒+活動20秒)×繰り返し3回の合計2分であり、痙攣誘発などの有害事象は発生しなかった。ECSマッピングでは、全ての電極間をバイポーラー刺激し、手の動きが誘発された電極を記録した(図4c,e)。ECSマッピングの測定時間は、電気刺激による痙攣からの回復時間を含め、症例1で90分、症例2で70分を要した。

ECSマッピングに対するHGAマッピングの感度・特異度を計算したところ、手指運動についての感度は $95.5 \pm 2.1\%$ 、特異度は $86.9 \pm 2.2\%$ であった。

3) てんかん焦点切除術

上記マッピングの結果をもとに、てんかん焦点の同定、および焦点周囲に問題となる脳機能が存在しないことを確認し、てんかん焦点摘出術を施行した。症例1については右海馬、扁桃体、側頭葉内側を可及的に摘出した。術後は神経脱落症状なく、発作も消失した。現在もカルバマゼピン200mg/dayの内服を継続しているが、発作は起こっていない。症例2については右海馬、扁桃体、側頭葉内側および外側を可及的に摘出した。術後の神経脱落症状はなく、発作も消失した。現在はカルバマゼピン400mg/

day とレベチラセタム 500mg/day の内服を継続しているが、発作は認めていない。

考 察

今回われわれは頭蓋内硬膜下電極から得られる ECoG、特に高周波成分である HGA (60-170Hz) に着目して焦点診断、および脳機能マッピングを行った。HGA 脳機能マッピングの結果は、脳機能マッピングのゴールドスタンダードである ECS マッピングの結果と比較して整合性があることを確認した。そして、焦点診断により同定された焦点周辺に機能野がないことを確認し、神経脱落症状を合併することなく有効なてんかん外科手術を遂行できた。

従来、HGA マッピングは脳波測定・解析・結果表示を同時に行えず、1つずつ段階的に行わなければならなかった。さらに、ノイズに弱く、しばし計測の段階で数時間の修復を要することも問題点であった。こうした問題点から、手術前に HGA マッピングの結果が間に合わず、ECS マッピングの結果のみで脳機能を評価することも少なくなかった。現在は、脳波測定・解析・結果表示を1つのプログラムで行えるように改良し、さらに課題提示のトリガーも脳波計の内部へ組み込んだことで、ノイズに強く、そして、リアルタイムで脳機能マッピングが行える環境を実現させた。⁵⁾

一方で、ECS マッピングがゴールドスタンダードではあるが、測定に多くの時間を有することや、電気刺激による痙攣誘発のリスクが問題点であった^{6) 7)}。これに対し、HGA マッピングでは手指運動や文字読みなどの生理的な自発活動を用いており、痙攣誘発のリスクは少ない。また、一度にすべての電極の測定が行えることから、測定時間の短縮が可能であった。他施設でも、てんかん患者に対して施行した手の運動領域に対するリアルタイムの HGA マッピングが ECS マッピングと整合性があったと報告されており、世界で臨床応用されつつある⁸⁾。症例数を増やし、HGA マッピングの信頼性が証明されれば、HGA マッピングが ECS マッピングの代替法となり得ることも期待できる。今後は、言語機能について詳細な検証をおこない、

さらに、記憶や情動といったさらなる高次脳機能についても HGA マッピングを応用することが課題である。

結 語

発作時 ECoG を解析することで、てんかん焦点とその経時的变化を可視化することができた。また、課題遂行時に誘発される HGA を用いたリアルタイム脳機能マッピングは痙攣誘発のリスクなく短時間で高精度なマッピング法であった。今後、言語さらには記憶といった高次脳機能についても HGA を用いたリアルタイム脳機能マッピングの可能性を追求して行く。

文 献

- 1) 日本てんかん学会のガイドライン (Online). 入手先<<http://square.umin.ac.jp/jes/qaa/q9.html>> (参照2014-08-14).
- 2) Van Gompel JJ, Worrell GA, Bell ML, Patrick TA, Cascino GD, Raffel C, et al. Intracranial electroencephalography with subdural grid electrodes: techniques, complications, and outcomes. *Neurosurgery* 2008; 63 (3) :498-505.
- 3) Sinai A, Bowers CW, Crainiceanu CM, Boatman D, Gordon B, Lesser RP et al. Electrocorticographic high gamma activity versus electrical cortical stimulation mapping of naming. *Brain* 2005; 128: 1556-1570.
- 4) Tanji K, Suzuki K, Delorme A, Shamoto H, Nakasato N: High-Frequency-Band Activity in the Basal Temporal Cortex during Picture-Naming and Lexical-Decision Tasks: *The Journal of Neuroscience* 2005; 25: 3287-3293.
- 5) Prueckl R, Kapeller C, Potes C, Korostenskaja M, Schalk G, Lee KH, et al. cortiQ-Clinical software for electrocorticographic real-time functional mapping of the eloquent cortex. *Conf Proc IEEE Eng Med Biol Soc* 2013: 6365-6368.

- 6) Ojemann G, Ojemann J, Lettich E, Berger M. Cortical language localization in left, dominant hemisphere. An electrical stimulation mapping investigation in 117 patients. *J Neurosurg* 1989; 71: 316-326.
- 7) Pouratian N, Cannestra AF, Bookheimer SY, Martin NA, Toga AW. Variability of intraoperative electrocortical stimulation mapping parameters across and within individuals. *J Neurosurg* 2004;10 1 (3) :458-66.
- 8) Qian T, Zhou W, Ling Z, Gao S, Liu H, Hong B. Fast presurgical functional mapping using task-related intracranial high gamma activity. *J Neurosurg* 2013; 119 (1) :26-36

Summary

Effectiveness of electrocorticography for brain functional mapping

Hiroshi Ogawa¹⁾, Ayaka Shirata²⁾, Yumiko Nakao²⁾,
Monndo Yoshizawa²⁾, Shigeru Chiba²⁾, Kyoussuke Kamada¹⁾

1) Department of Neurosurgery, Asahikawa medical university

2) Department of Psychiatry, Asahikawa medical university

Electrocorticography (ECoG) is useful for epilepsy diagnosis. ECoG signals are four times higher than electroencephalography (EEG) signals, and ECoG detects high-frequency waves (>60Hz). In particular, task-related high gamma activity (HGA, 60-170 Hz) is believed to reflect brain function. In this report, we attempted to utilize HGA for epilepsy diagnosis including focus detection and functional mapping. Two epilepsy patients participated in this study. We implanted subdural grids to detect a seizure focus in detail. After implantation, ECoG of patients was measured in a monitoring room until a seizure occurred at least two times to confirm reproducibility. The seizure data were analyzed using the MATLAB 2012a program. After this analysis, we created a colored HGA map and marked epileptogenic activities on the grids of a three-dimensional modified brain surface. This mapping allowed us to detect the seizure focus and the spread of the epileptogenic activities more easily than the conventional method. Regarding functional mapping, task-related HGA real-time mapping allowed us to detect the hand motor area in real time, and the result was consistent with that of electrocortical stimulation (ECS) mapping. Moreover, the total duration of HGA mapping was much shorter than that of ECS mapping without seizures. Thus, HGA was considerably useful for identifying the epilepsy focus, and HGA real-time functional mapping has the potential to be used as an alternative to ECS mapping.

Key Words: epilepsy surgery, electrocorticography, electrocortical stimulation, high gamma activity, functional mapping

Abbreviations

ECoG: Electrocorticography, EEG: Electroencephalogram, HGA: High gamma activity, ECS: Electrocortical stimulation, MRI: Magnetic resonance imaging, CT: Computed tomography