

# AMCoR

Asahikawa Medical University Repository <http://amcor.asahikawa-med.ac.jp/>

日本消化器外科学会雑誌 (1994.11) 27巻3号:820~823.

Triple stapling techniqueを用いた腹腔鏡下S状結腸切除術の1治験例

加藤一哉、松田 年、山本康弘、新居利英、小野寺一彦、  
葛西眞一、水戸迪郎、小林達男、齊藤孝成

## Triple stapling technique を用いた腹腔鏡下 S 状結腸切除術の 1 治験例

旭川医科大学第2外科, 小林病院\*, 東旭川病院\*\*

加藤 一哉 松田 年 山本 康弘  
新居 利英 小野寺一彦 葛西 眞一  
水戸 迪郎 小林 達男\* 齊藤 孝成\*\*

S 状結腸の隆起性病変に対し triple stapling technique (TST) を用いて腹腔鏡下 S 状結腸部分切除術を施行した。症例は、55歳男性、S 状結腸に最大径約2cm の無茎性腫瘤を認め、生検にて Group IV と診断されたため腹腔鏡下 S 状結腸部分切除術を施行した。

臍部より腹腔鏡を挿入、他の4本の10mm trocar を腹腔内に挿入し、ディスポーザブル腸鉗子および endopath linear cutter 60®を用いて完全に腹腔内操作のみにて S 状結腸部分切除術を施行した。吻合は肛門より挿入した Curved Detachable Head® (CDH) を使用し、TST を用いて端々吻合を終了した。TST を利用した腹腔鏡下 S 状結腸切除術は、術後の quality of life を考慮するにも非常に有効な方法と考えられた。

**Key words:** laparoscopic sigmoidectomy, triple stapling technique, automatic stapling device

### はじめに

腹腔鏡下胆嚢摘出術が報告されて以来<sup>1)2)</sup>、本邦においてもその普及には目覚ましいものがある。その発達とともに近年他臓器疾患に対しても腹腔鏡下外科手術が積極的に行われるようになってきた<sup>3)~6)</sup>。今回我々は米国アトランタでの Advanced Laparoscopy Training Center にて研修を積んだスタッフを混じえ150例以上の腹腔鏡下胆嚢摘出術を習熟した後に、S 状結腸腫瘍に対し腹腔鏡下に triple stapling technique (以下、TST と略記) を用いて完全に腹腔内操作のみによる S 状結腸切除術を施行しえたので報告する。

### 症 例

患者: 55歳, 男性

主訴: 便秘症

既往歴: 特記すべきことなし。

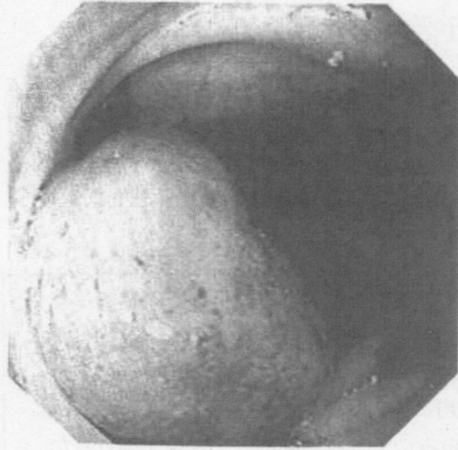
現病歴: 平成4年11月上記主訴に来院。右鼠径ヘルニアと診断され同月根治手術を施行した。術後の胃内視鏡検査、腹部超音波検査、腹部 computerized tomography (以下、CT と略記) 検査、大腸内視鏡検査などの腹部精査にて、S 状結腸に腫瘍病変が発見された。

入院時検査所見: 血液、生化学検査上異常を認められなかった。腫瘍マーカーである carcinoembryonic antigen が4.2ng/ml と若干高値を示していた。

大腸内視鏡検査所見: S 状結腸腸間膜側に最大径約2.0cm ほどの表面平滑、易出血性の無茎性の隆起性病変を認め、生検標本の病理学的検索で Group IV と診断されたので、腹腔鏡下に結腸切除術を行うこととした。腹腔鏡下外科手術器具類はすべてディスポーザブル製品 (Ethicon, Inc.) を使用し、特に今回は長さ80mm を切離可能な automatic stapling device (以下、endopath linear cutter 60 と略記) を導入し腸管の切離を可能なものとした (Fig. 1)。

手術所見: 体位は軽い戴石位で頭低位とした。腹腔鏡を臍部より挿入し、他4本の10mm trocar を右側の鎖骨中線上にそれぞれ下腹部と傍臍部に、左側は鎖骨中線上に、それぞれ季肋部と下腹部に挿入した。前日に大腸内視鏡下に墨汁を用いて腫瘍近傍の粘膜下にマーキングをしておき、腹腔鏡下にて漿膜側より容易に位置を確認できるようにしておいた。切除範囲を決定した後、超音波手術器 (以下、CUSA と略記) を用いて腸間膜の血管を露出させ辺縁動脈側よりも中樞の S 状結腸動脈で、clip applicator を用いて clipping 後切離した。この操作により第1群リンパ節を郭清す

Fig. 1 Colonoscopy showed a large elevated lesion in sigmoid colon, which has a smooth surface and about 2cm in size.



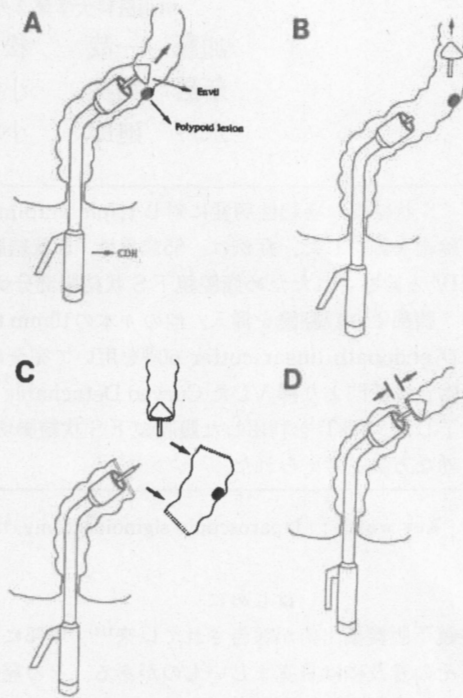
ることが可能であった。

次に figure 2のシェーマのごとく Curved Detachable Head®(以下, CDH と略記, Ethicon), 28Fr. を肛門より挿入し, 口側切離予定部よりさらに口側で envil を CDH 本体より脱着し, 腸管内に留置させた。右下腹部の10mm trocar を18mm trocar と交換し endopath linear cutter 60を挿入, 口側S状結腸を切離予定部で切離した。また同様に肛門側も切離予定部にてS状結腸を切離した。次に envil のシャフトを口側結腸盲端部より漿膜側へ突出させ, 同様に肛門側盲端部より突出させた CDH 本体よりの接合部と合体させ吻合を終了した。吻合は, 器械吻合一層のみで終了し漿膜縫合は, 追加しなかった (Fig. 2,3)。

切除標本は18mm trocar 挿入部分より体外へ摘出した。左右の下腹部の trocar 挿入部よりそれぞれペーローズドレインおよび, デューブルドレイン10Fr. を吻合部およびダグラス窩に挿入し手術を終了した (Fig. 4)。手術時間は, 5時間30分を要した。術後の経過は順調で第7病日より経口摂取を開始し, 術後3週間目に退院となった。

切除標本および病理組織学的所見: 切除腸管の長さは20cm, Ow 3.0cm, AW 15cmで腫瘍径は2cmであった (Fig. 5)。また病理組織学的検査では tubular adenoma, aw (-), ow (-), No. 241リンパ節転移 (-)であり, 部分的に hyperchromatic などところがあり構造がやや不規則であるが, いまだ極性は保たれており adenoma の範囲であった (Fig. 6)。

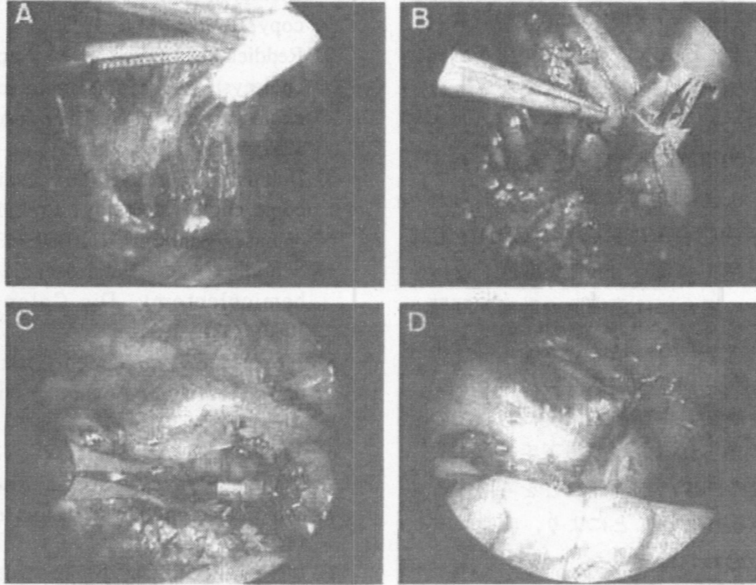
Fig. 2 Operative procedure A: The CDH is inserted into a sigmoid colon from anus. B: The envil is separated and remains in a descending colon. C: Sigmoid colon is resected using a endopath linear cutter 60. D: The anastomosis is performed with TST.



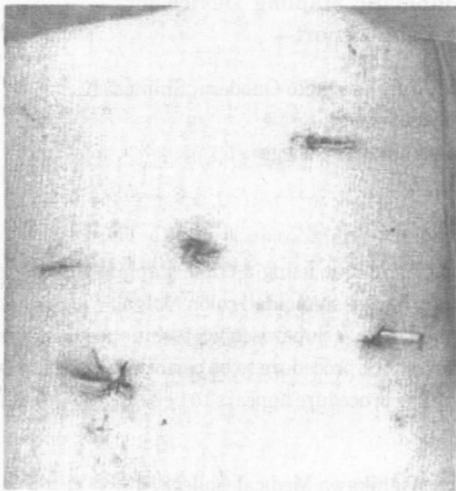
#### 考 察

1989年に腹腔鏡下胆嚢摘出術が初めて報告されて以来<sup>1)</sup>, 1990年に本邦にもこの方法が導入されめざましい発展を遂げている。さらに近年, 腹腔鏡下外科手術は他臓器疾患にも広く応用されており腹腔鏡下虫垂切除術, 腹腔鏡下大腸切除など<sup>4)~6)</sup>の報告もされてきている。本邦においても大腸切除例などの報告が散見されるようになった。従来の腹腔鏡下大腸切除術は本邦では症例がまだ少ないが, おもに可動性があるS状結腸の病変に対し, 腹腔鏡下手術手技を利用しS状結腸を小さな開腹創を加えて体外へ誘導した後に病変部を切除し, 腹腔内へ結腸を還納するというものである<sup>7)</sup>。しかしこの術式では, 腸間膜を有しない下行結腸などでは腹腔外への誘導が困難な場合があり, かかる症例においては, 本例のごときTSTを用いれば腹腔内のみの操作により腸管の切離および吻合が可能と考えられる。また, 完全に両側断端を stapler にて切離するため, 汚染の危険性も極めて少ないのも長所である。ま

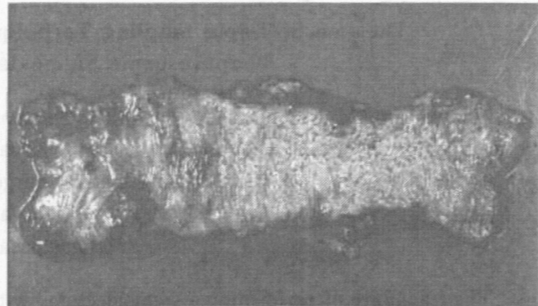
**Fig. 3** Operative findings A : Mesenteric vessels were dissected with CUSA. B : Sigmoid colon was resected with a endopath linear cutter 60. C : Intracorporeal anastomosing ends of the bowel together using CDH. D : The Anastomosis was performed with TST.



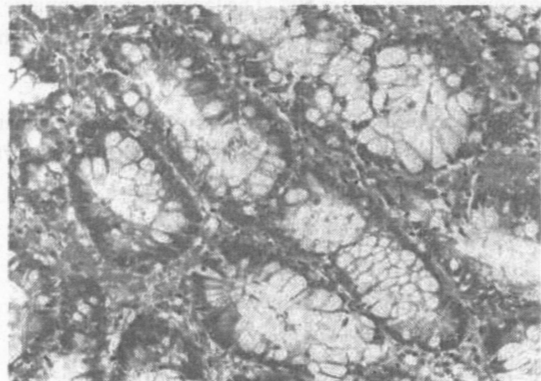
**Fig. 4** An operative incision of a laparoscopic sigmoidectomy with TST



**Fig. 5** Resected specimen



**Fig. 6** Histological finding



た、完全な腹腔内操作のみの腹腔鏡下大腸切除例の報告は、本邦においても散見されつつあるが、まだ数少ない。そこで今回われわれは内視鏡的に切除困難と思われた S 状結腸の隆起性腫瘍病変に対し、腹腔内操作のみにて S 状結腸切除術を試みた。今回の物合法は endopath linear cutter 60 を導入し TST を行った<sup>5)</sup>。

Endopath linear cutter 60は staple 部分の長さが60 mmで、チタン性 staple が交互に4列に配列されており、幅広の組織の切離に対応できるものである。さらに、多種多様なディスポーザブルの腹腔鏡下手術用鉗子も導入した。技術的には、腸管内での envil の脱着および腹腔内での envil と CDH 本体の合体が少々困難であった<sup>5)</sup>。また腫瘍の悪性度に対応し郭清をしなければならぬ場合、CUSA を用いて腸間膜の処理を丹念に施行することにより1群郭清は可能と考えられ、CUSA による腸間膜処理は非常に有効と考えられた<sup>7)</sup>。しかしながら腹腔内物合法においてはCDHを肛門より挿入し病変部を越え口側へ envil を留置しなければならず、悪性病変の場合には癌細胞の散布が問題になることが指摘されている<sup>5)</sup>。さらにまた、十分な第2群リンパ節の郭清も難しいと思われ、したがって現在のところ本法は良性病変および前癌病変に対してのみ適応を限るべきと考えられる。腹腔鏡下手術は、入院期間の短縮や手術後の回復、創部痛などを考慮すると、適応例の選択を慎重に行うことにより、非常に有効な方法になりえると思われた。

なお、本論文の要旨は第58回北海道外科学会(札幌, 1992, 1)にて発表した。

#### 文 献

- 1) Perissdt J, Callet DR, Belliard R: Gallstones laparoscopic treatment. Intracorporeal lithotripsy followed by cholecystectomy on cholecystectomy. A personal technique. *Endoscopy* 21: 373-374, 1989
- 2) Reddick EJ, Olsen DO: Laparoscopic laser cholecystectomy; A comparison with mini-lap cholecystectomy. *Surg Endosc* 3: 131-133, 1989
- 3) Dubois F, Berthelet G, Levard H: Coelioscopic cholecystectomy; Preliminary report of 36 cases. *Ann Surg* 211: 60-63, 1990
- 4) Schlinkert R: Laparoscopic-assisted right hemicolectomy. *Dis Colon Rectum* 34: 1030-1031, 1991
- 5) Wexner SD, Johansen OB: Laparoscopic bowel resection. Advantages and limitations. *Ann Med* 24: 105-110, 1992
- 6) Jacobs M, Verdeja JC, Goldstein HS: Minimally invasive colon resection (laparoscopic colectomy). *Surg Laparosc Endosc* 1: 144-150, 1991
- 7) 加藤一哉, 松田 年, 小野寺一彦ほか: 腹腔鏡下外科手術手技を利用したS状結腸部分切除術. *外科* 55: 1656-1658, 1993

#### The use of Triple Stapling Technique with Automatic Stapling Device for Laparoscopic Sigmoidectomy —A Case Report—

Kazuya Kato, Minoru Matsuda, Yasuhiro Yamamoto, Toshihide Arai, Kazuhiko Onodera, Shinichi Kasai, Michio Mito, Tastuo Kobayashi\* and Takashige Saito\*\*

Second Department of Surgery, Asahikawa Medical College

\*Kobayashi Hospital

\*\*Higashiasahikawa Hospital

The feasibility of performing a sigmoidectomy with laparoscopic technique using a triple stapling technique (TST) was demonstrated in the current study. A 55-year-old man had a sigmoidal colon polyp, which was pathologically diagnosed as group 4. Sigmoidectomy was performed with a laparoscopic technique using an endopath linear cutter 60<sup>®</sup>. The laparoscopic technique for anastomosing the procedure to be performed completely within the abdominal cavity using a curved detachable head (CDH)<sup>®</sup>. The procedure appears to be safe, and there is no compromise in the standard sigmoidectomy.

Reprint requests: Kazuya Kato Second Department of Surgery, Asahikawa Medical College  
4-5 Nishi-Kagura, Asahikawa, 078 JAPAN