AMCoR
Asahikawa Medical University Repository http://amcor.asahikawa-med.ac.jp/

日本泌尿器科学会雑誌 (2007.01) 98巻1号:34～36.

膀胱癌に対する膀胱全摘除術から16年後に回腸新膀胱による尿路再建を行った1例

堀　淳一, 加藤祐司, 芳生旭辰, 佐賀祐司, 橋本　博, 柿崎秀宏

日泌尿会誌，98巻，1号，2007年：34～36

膀胱癌に対する膀胱全摘除術から16年後に回腸新膀胱による尿路再建を行った1例

旭川医科大学医学部泌尿器科学教室（主任：柿崎秀宏　教授）
堀　淳一*　加藤　祐司　芳生　旭辰
佐賀　祐司　橋本　博　柿崎　秀宏

A CASE REPORT OF URINARY RECONSTRUCTION BY ILEAL NEOBLADDER PERFORMED 16 YEARS AFTER TOTAL CYSTECTOMY FOR BLADDER CANCER

Junichi Hori, Yuji Kato, Kyokusin Hou, Yuji Saga, Hiroshi Hashimoto and Hidehiro Kakizaki
From the Department of Urology, Asahikawa Medical College, Asahikawa, Japan

We report a 59-year old male patient who successfully underwent urinary reconstruction by ileal neobladder that was performed 16 years after total cystectomy and ureterocutaneostomy for bladder cancer. He had been suffering from refractory contact dermatitis around the ureterocutaneostomy stoma and was referred to our hospital. In 2003, bilateral percutaneous nephrostomy was performed together with ureteral ligation at the most distal part. However recurrent pyelonephritis developed afterward because of nephrostomy catheter troubles and the patient's quality of life was markedly impaired. Then urinary reconstruction was planned in 2005. Because the urethra had not been resected and remained intact, ileal neobladder (Hautmann's method) was successfully created and he was free from nephrostomy catheter. Postoperatively there has been no recurrence of pyelonephritis.

Long time insertion of nephrostomy catheter causes several complications, such as urinary tract infection and formation of urinary stones. To preserve renal function and improve quality of life, every chance for urinary reconstruction should be sought in those patients who suffer from upper urinary tract catheter troubles.

Key words: urinary reconstruction, ileal neobladder, nephrostomy

要旨：症例は59歳，男性．1989年（43歳時）に膀胱癌に対し他院で膀胱全摘除術および両側尿管皮膚瘻造設術が施行された．その後難治性のストーマ周囲皮膚炎が出現し，当科紹介となった．2003年に両側尿管結紮および経皮的腎瘻造設術が施行された．しかし，腎瘻カテーテルによる腎盂腎炎が頻回に発生し，また患者のQOLも障害されていたため，2005年に残存する尿道を利用して回腸新膀胱（Hautmann法）による尿路再建を施行し，カテーテルフリーとなった．

長期間，腎瘻カテーテルが留置された症例において，カテーテル留置に伴う合併症のためにQOLの低下を認めた場合には，患者の意思・基礎疾患・全身状態を考慮した上で，カテーテルフリーを目指した尿路再建を施行し，腎機能の保持とともに，QOLの改善を目指すべきであると思われる．

キーワード：尿路再建，回腸新膀胱，腎瘻

緒　言

泌尿器科の臨床において，様々な原因のために腎瘻カテーテルが留置される機会は少なくない．長期間のカテーテル留置は，尿路感染症や尿路結石症など様々な合併症を惹起するが，漫然とカテーテル交換を継続していることが少なからず存在する．

*現　富良野協会病院泌尿器科

図1　腹部CTにて，左腎に多発する腎瘢痕を認める．

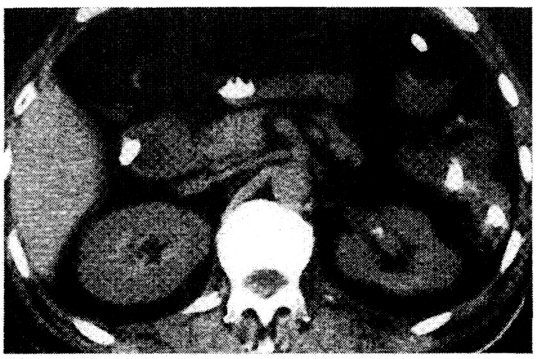

図2　術前の腎瘻造影．尿管の長さは左右とも十分であり，また拡張や狭窄も認めない．

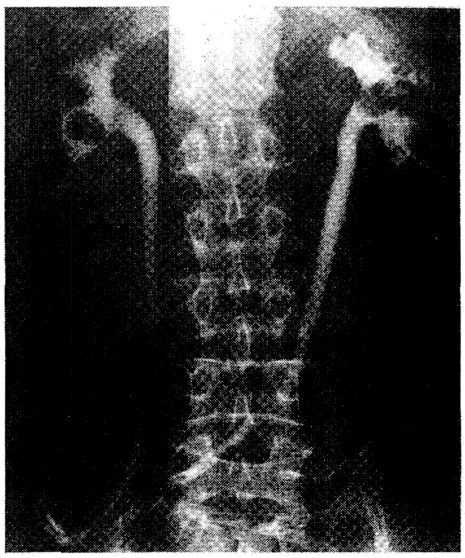

今回，我々は尿管皮膚瘻のウロストーマによる難治性の皮膚炎のため，尿管結紮および経皮的腎瘻カテーテルを留置した後に，合併症のため尿路再建を行うことで，腎瘻カテーテルの抜去が可能となった症例を経験したので，若干の文献的考察を加えて報告する．

症　例

患者：59歳，男性．

現病歴：1989年（43歳時），膀胱癌の診断にて他院で膀胱全摘除術および両側尿管皮膚瘻造設術が施行された．1999年頃よりストーマ周囲皮膚炎が出現し，難治性のため2000年5月当科に紹介となった．なお，膀胱癌は膀胱全摘除術後再発を認めていない．

既往歴：特記事項なし．

経過：当院皮膚科でストーマ周囲皮膚炎に対する様々な治療を行うも改善せず，2003年9月両側経皮的腎瘻造設術を施行し，尿管は腹直筋膜レベルで結紮し，それより遠位の尿管は切除した．しかし，カテーテル留置後より2年間で腎盂腎炎を計7回発症し，頻回に入退院を繰り返すようになった．腎瘻造設術後2年目のCTでは左腎に多発する腎瘢痕を認めた（図1）．カテーテルフリーを目指した尿路再建の方針を患者と相談し，尿路再建目的に2005年9月入院となった．

術前検査：膀胱尿道鏡で，残存している尿道には異常所見はなく，また精丘が残存しており外尿道括約筋の収縮程度も正常であることを確認した．腎瘻造影では，両側尿管は十分な長さがあり，尿管の拡張や狭窄は認めなかった（図2）．

手術方針：外尿道括約筋が残存していることから，回腸新膀胱の作成を予定する方針とし，もし尿道に吻合できない場合には禁制型代用膀胱を作成する方針とした．

術中所見：以前の下腹部正中切開創を頭側に延長する皮膚切開を加え，腸管の癒着を剥離しながら膀胱摘出後の骨盤底を露出した．経尿道的に挿入した軟性膀胱鏡の光をガイドにして，尿道断端を確認し，尿道内腔を確保した．残存しているはずの前立腺は触診上はっきりしなかったため，新膀胱と尿道吻合の際には前立腺を摘出せず，精丘を残したまま吻合した．次いで，回盲部より約15cm口側から約55cmの回腸を遊離し，Hautmann法に準じて新膀胱を作成した．両側尿管は下端の数cmがcommon sheath状に一体となっていたため，左右の尿管を分離しないで，Le Duc-Camey法に準じて回腸に吻合した．

術後経過：術後2週目での排尿時膀胱尿道造影（図3）では，回腸—尿道吻合部のリークや狭窄を認めず，また尿管への逆流も認めなかった．自排尿は可能で，尿流量測定では1回排尿量100ml，最大尿流率8.4ml/s，残尿70ml程度であった．その後腎瘻カテーテルを抜去した．現在，自排尿と自己導尿にて外来経過観察中であるが，完全な尿禁制が得られ，また術後腎盂腎炎の再発は認められていない．

考　察

自験例では，尿管皮膚瘻術後10年目頃よりストーマ周囲の接触性皮膚炎が出現し，難治性であったため腎瘻カテーテルを留置したが，腎盂腎炎のため入退院を繰り返し，結果的に多発する腎瘢痕が形成された．長期間の腎瘻カテーテル留置による合併症に関して述べている文献はあまり多くはないが，Stevenらの報告で

図3　術後2週目の排尿時膀胱尿道造影．膀胱容量は約200mlで，残尿を認めるものの排尿状態は良好である．

は，カテーテルの自然抜去や閉塞といった，いわゆるカテーテルトラブルが最も多く，カテーテル留置に起因した尿路感染症の発症や尿路結石の形成も多いとしている[1)2)]．また，カテーテルの留置期間が長いほど，合併症は増加すると報告している[2)]．さらに，集尿袋の存在や，カテーテルの定期交換，カテーテル留置による刺入部の痛みなどにより，患者のQOLを著しく低下させると思われる．

自験例では尿管皮膚瘻によるストーマ周囲の難治性の皮膚トラブルに対し，尿路再建ではなく姑息的に腎瘻造設術を施行したが，この理由として，①当時，当科では回腸新膀胱を含め腸管を利用した尿路再建の経験がなかったこと，②開腹手術の既往歴があり，再手術の困難さも考え二の足を踏んだことが挙げられ，手技が簡単な腎瘻造設術を選択した．しかし，実際には術中に膀胱鏡を使用することで尿道断端の確認が可能で，手術は決して困難ではなかった．安易に腎瘻造設術を選択したことは反省すべき事実であった．

自験例では尿道が摘出されずに残存していたことから，自排尿型の回腸新膀胱を第1選択とした．回腸新膀胱を選択した理由は，①術前の膀胱鏡にて，尿道が吻合に耐えられることが予想され，②年齢が若く全身的な合併症がなかったことが挙げられる．一方，尿禁制型の代用膀胱を第1選択としなかった理由は，尿禁制が保たれなかった場合，再び皮膚炎を起こす可能性があると考えたためであった[3)]．一般的に，回腸新膀胱の適応と考えられる症例は，①比較的若年者で，ストーマフリーへの意思が強いこと，②理解力が十分で，術式の特殊性を十分理解できていること，③悪性腫瘍の場合，遠隔転移を認めず，切除により十分根治性が得られることが挙げられる[4)]．本症例は上記の3点を全て満たしており，また尿禁制を獲得できたという点においても，尿路再建法の選択として適切であったと考えている．

尿路再建の目的は腎機能の保持と患者QOLの改善という2点に集約され[5)]，自験例においても術後は，腎盂腎炎の再発はなく自排尿も可能となり，上記の2つの目的は達成できたと思われる．今後同様の症例を経験した際には，カテーテルフリーを目指した尿路再建を，時期を逸することなく積極的に施行することで，腎機能保持とともに患者のQOLの向上，改善を目指すべきであると思われた．

結　語

膀胱全摘除術から16年後に回腸新膀胱による尿路再建を施行した1例を報告した．上部尿路にカテーテルが留置されている患者のQOLの改善と腎機能保持を目的として，適応のある症例に対しては，時期を逸することなく尿路再建を考慮すべきである．

本論文の要旨は，第367回日本泌尿器科学会北海道地方会（2006年1月21日札幌市）において発表した．

文　献

1) Steven JR., Robert JR. : Percutaneous nephrostomy and maintenance of nephrostomy drainage. Urology,**13** (5), 25—28, 1984.
2) Paul LS., Marco AA. : Candida pyocalix : unusual complication of prolonged nephrostomy drainage. J Urol,**134**, 722—724, 1985.
3) 森　義則，伊藤直樹，青　輝昭，加藤晴朗：尿路変向・膀胱拡大術③自己導尿型尿路変向術．臨泌，**59** (8), 545—581, 2005.
4) 檀野克樹，亀山雅男，能浦真吾，村田幸平，石川治，前田　修，今岡真義：膀胱浸潤大腸癌に対する膀胱全摘術後のQOL向上を目指した回腸代用膀胱．日消外会誌，**37** (11), 1799—1804, 2004.
5) 池谷　博，加藤　温，松島　常，高井計弘，保坂義雄，北村唯一：回腸導管による尿路再変向を施行した尿管S状結腸吻合術後長期観察の1例．泌尿器外科，**13** (4), 431—436, 2000.

（2006年4月18日受付，7月19日受理）