

AMCoR

Asahikawa Medical University Repository <http://amcor.asahikawa-med.ac.jp/>

気管支学 (2006.12) 28巻8号:628～632.

気管支鏡の感染対策と予防
気管支鏡挿入経路による分離菌の検討

澁川 紀代子, 大崎 能伸, 佐々木 高明, 平松 美江, 中田
寛章, 黒田 光, 高橋 早織, 豊嶋 恵理, 高橋 政明, 高橋 啓,
長内 忍, 橘 峰司, 菊池 健次郎

気管支鏡の感染対策と予防

—気管支鏡挿入経路による分離菌の検討—

澁川紀代子¹；大崎能伸¹；佐々木高明¹；平松美江¹；中田寛章¹；
黒田 光¹；高橋早織¹；豊嶋恵理¹；高橋政明¹；
高橋 啓¹；長内 忍¹；橘 峰司²；菊池健次郎¹

要約—**背景と目的.** 気管支鏡検査は重大事故の発生率という観点からは安全な検査であるといえるが、気管支鏡検査後に発熱や肺炎を起こす場合も少なくない。そこで今回、気管支鏡の挿入経路で気管支鏡に付着する細菌や合併症の頻度に相違があるか検討した。**方法.** 2005年1月から3月の間に当科で気管支鏡を行った患者のうち21名において気管支鏡検査直前の鼻腔・咽頭培養検査を行い、気管支鏡検査終了後の気管支鏡の細菌培養を行った。21名のうち11名は経鼻より、10名は経口より気管支鏡を挿入した。**結果.** 鼻腔からは黄色ブドウ球菌が検出された(5例)が、咽頭からは検出されなかった。経鼻挿入の場合は鼻腔と咽頭の細菌が気管支鏡に付着した。経口挿入ではおもに口腔内常在菌が付着した。鼻腔より黄色ブドウ球菌が検出され、経鼻挿入で気管支鏡検査を行った患者3名の全例で、検査終了後の気管支鏡から黄色ブドウ球菌が検出された。**考察.** 気管支鏡は鼻腔・咽頭の細菌を下気道に落下させる可能性があり、患者の病態に合わせた挿入法が必要と思われる。(気管支学. 2006;28:628-632)

索引用語— 気管支鏡, 感染対策, 上気道細菌叢

Infection Prevention and Control in Bronchoscopy

—Comparison of Bacterial Colonization Between Transnasal and Transoral Route—

Kiyoko Shibukawa¹; Yoshinobu Ohsaki¹; Takaaki Sasaki¹; Mie Hiramatsu¹; Hiroaki Nakata¹;
Hikaru Kuroda¹; Saori Takahashi¹; Eri Toyoshima¹; Masaaki Takahashi¹;
Toru Takahashi¹; Shinobu Osana¹; Mineji Tachibana²; Kenjiro Kikuchi¹

ABSTRACT—**Background and Purpose.** Fiberoptic bronchoscopy (FB) is a simple and well-tolerated procedure that can provide both diagnostic and therapeutic benefits. Fever or pneumonia related with bronchoscopy has been frequently reported in adults. The purpose of the present study is to determine whether there are relations between nasopharyngeal flora and bacteria which is attached to the FB. **Material and Methods.** Twenty-one patients undergoing FB from January to March 2005 in our hospital were randomly divided into 2 groups. Eleven patients received bronchoscopy *via* transnasal route, 10 patients received it *via* transoral route. Nasal and oral swab samples were collected from each patient just before the procedure. Swab samples from bronchoscope were collected after the bronchoscopy. Samples were cultured for bacteriological examination. **Results.** *Staphylococcus aureus* (*S. aureus*) isolate was cultured from nasal samples in 5 patients. However *S. aureus* isolate was not found in pharyngeal samples from 21 pa-

旭川医科大学 ¹呼吸器内科, ²微生物検査室.

著者連絡先: 澁川紀代子, 旭川医科大学呼吸器内科, 〒078-8510
旭川市緑が丘東2条1丁目1番1号 (e-mail: kiyoko-s@asahikawa-med.
ac.jp).

¹Respiratory Medicine, Department of Internal Medicine, ²Clinical Laboratory, Asahikawa Medical College, Japan.

Correspondence: Kiyoko Shibukawa, Respiratory Medicine, Department of Internal Medicine, Asahikawa Medical College, 2-1-1 Midorigaoka-higashi, Asahikawa 078-8510, Japan (e-mail: kiyoko-s@asahikawa-med.ac.jp).

© 2006 The Japan Society for Respiratory Endoscopy

tients. In cases of transnasal bronchoscopy, bacterial isolates which were found in nasopharyngeal flora were cultured from bronchoscope. In cases of transoral bronchoscopy, bacterial isolates which were found in pharyngeal flora were cultured from bronchoscope. *S. aureus* isolate was cultured from nasal samples in 3 patients undergoing transnasal bronchoscopy. *S. aureus* isolate was also found in swab samples from bronchoscope after the procedure in these 3 cases. **Discussion.** Results of the present study suggested that bronchoscope potentially carries pathogenic bacteria in nasopharyngeal flora to the lower respiratory tract. Therefore careful procedures including selection of the route of introduction probably reduce the risk of infection due to the bronchoscopy. (*JJSRE*. 2006;28:628-632)

KEY WORDS — Bronchoscopy, Infection control, Nasopharyngeal flora

はじめに

気管支鏡検査は、呼吸器疾患の診断・治療において重要な検査法のひとつである。簡便な前処置で施行することができ、侵襲性や重大事故の発生率という観点からは安全な検査であるといえる。しかし、気管支鏡検査での合併症は、発生率が低くても検査中に発生すると重篤な障害に進展する可能性が高い。気管支鏡検査後の発熱は10~30%にみられ、肺炎や敗血症が発症することもある^{1,4}。さらに、気管支鏡や消化管内視鏡の不十分な洗滌が病院感染の原因になることも報告されている^{1,5}。気管支鏡による病院感染では、鉗子口に付着した緑膿菌により、414例中39例に検査終了後の気管支炎や肺炎、敗血症などを発症したと報告されている⁶。以上より、気管支鏡検査による感染は注意すべき重大な合併症と考えられる。

気管支鏡が被検者の鼻腔・咽頭の病原性細菌を気道内に落下させる可能性が示唆されるが、今までに上気道常在菌と気管支鏡検査との関係を検討した報告はない。本研究では、より侵襲が少ない安全な気管支鏡検査法を検討するために、気管支鏡の挿入経路によって気管支鏡本体に付着する細菌に相違があるか比較した。

対象・方法

2005年1月から3月の間に気管支鏡検査を行った患者のうち、無作為に抽出した21名で気管支鏡検査直前の咽頭と鼻腔の培養検査を行った(Table 1)。検体採取法は滅菌綿棒を用いて口腔より咽頭後壁を擦過、および鼻孔より鼻前庭~上咽頭を擦過して細菌培養の検体を採取した。21名のうち11名は経鼻より、10名は経口より気管支鏡を挿入した。気管支鏡検査の終了直後に滅菌綿棒で気管支鏡本体を擦過し細菌培養を行った。

結果

検討した21例における鼻腔と咽頭から分離された細菌を Figure 1 に示す。鼻腔からは9種類、全38株が分離された。内訳は黄色ブドウ球菌13%、*Coagulase-negative staphylococcus* (CNS) 31%、口腔内レンサ球菌16%、コリネバクテリウム属20%などが検出された。

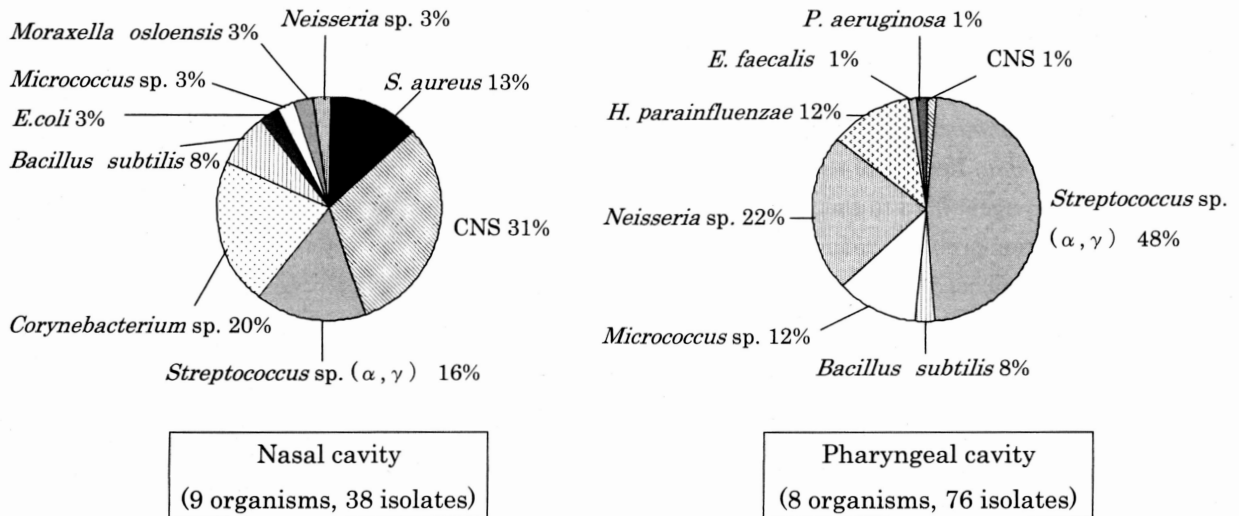
咽頭からは8種類、全76株が分離された。黄色ブドウ球菌は分離されず、口腔内レンサ球菌が約半数を占め、ナイセリア属22%、ミクロコッカス属12%、ヘモフィルスパラインフルエンザ12%などが分離された。また、緑膿菌が1例で分離された。

Figure 2 に検査終了直後の気管支鏡本体から分離された細菌を示す。Figure 2 上段の経鼻挿入例の気管支鏡

Table 1. Patient Background

	Transnasal (n=11)	Transoral (n=10)
Mean age (range)	68 (55-81)	60.3 (35-75)
Male : Female	8 : 3	6 : 4
Purpose of bronchoscopy		
Lung cancer susp.	10	4
NTM susp.	1	2
Bronchiectasis	0	1
Others	0	3

NTM: Non tuberculous mycobacteriosis, susp.: suspected.



CNS: Coagulase-negative staphylococcus, sp.: species, *S. aureus*: *Staphylococcus aureus*, *E. coli*: *Escherichia coli*, *Paeruginosa*: *Pseudomonas aeruginosa*, *E. faecalis*: *Enterococcus faecalis*, *H. parainfluenzae*: *Haemophilus parainfluenzae*.

Figure 1. Nasopharyngeal isolates obtained from 21 patients.

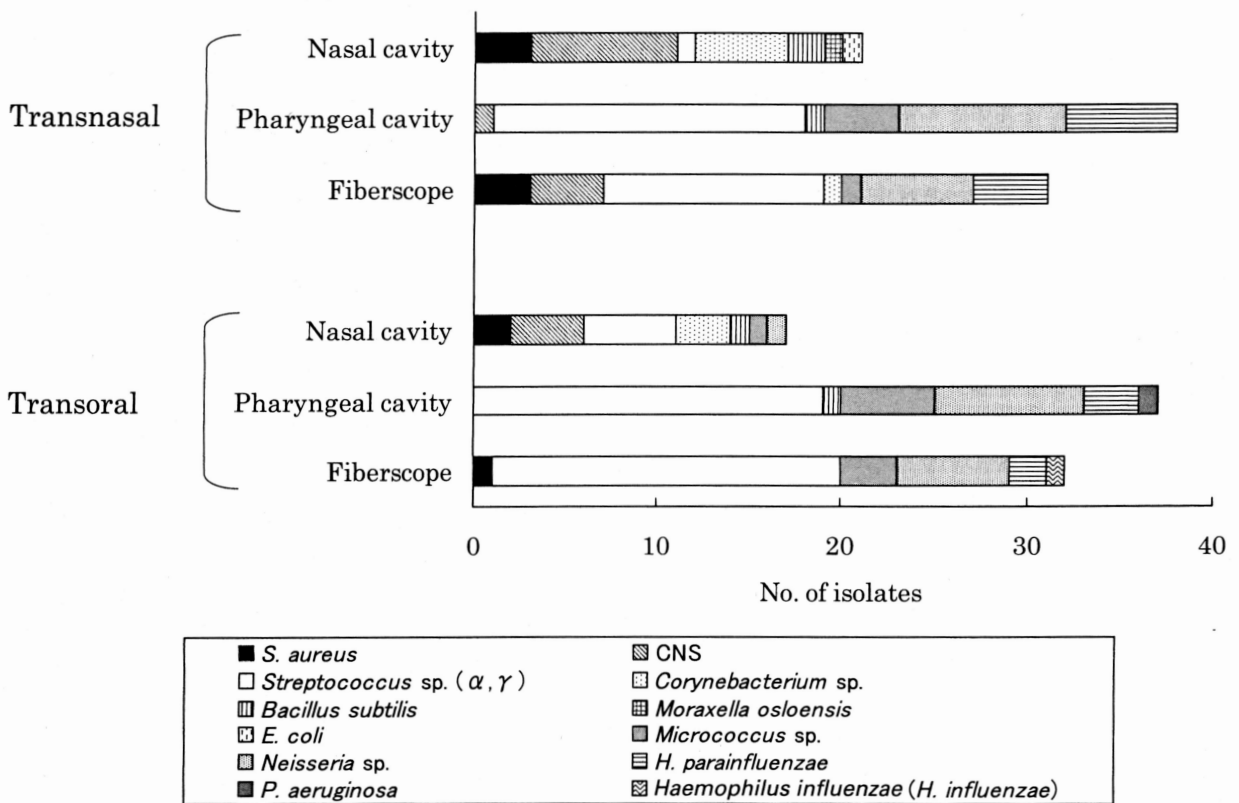


Figure 2. Comparison of isolates between transnasal and transoral bronchoscopy.

本体からは鼻腔の細菌以外に口腔内レンサ球菌、ナイセリア属、ヘモフィルスパラインフルエンザといった口腔内常在菌が多く分離された。鼻腔培養で黄色ブドウ球菌が3例に分離された。これらの症例では3例とも検査後

の気管支鏡本体から黄色ブドウ球菌が分離された。

下段に示す経口挿入例では、気管支鏡本体から分離された細菌は病原性の低い口腔内常在菌がほとんどであった。検査後の気管支鏡本体から黄色ブドウ球菌とヘモ

Table 2. Results of Bacterial Culture

Transnasal	Nasal cavity	Pharyngeal cavity	Bronchoscopy
80 y.o. Male	<i>S. aureus</i>	<i>α-Streptococcus</i> <i>γ-Streptococcus</i> <i>Neisseria</i> sp. <i>H. parainfluenzae</i>	<i>S. aureus</i> <i>α-Streptococcus</i> <i>γ-Streptococcus</i> <i>Neisseria</i> sp. <i>H. parainfluenzae</i>
62 y.o. Female	<i>S. aureus</i>	<i>α-Streptococcus</i> <i>γ-Streptococcus</i> <i>Neisseria</i> sp.	<i>S. aureus</i>
74 y.o. Male	<i>S. aureus</i> <i>Corynebacterium</i> sp.	<i>α-Streptococcus</i> <i>γ-Streptococcus</i> <i>H. parainfluenzae</i> <i>Micrococcus</i> sp. <i>Neisseria</i> sp.	<i>S. aureus</i> <i>α-Streptococcus</i> <i>Corynebacterium</i> sp.
Transoral	Nasal cavity	Pharyngeal cavity	Bronchoscopy
35 y.o. Female	<i>S. aureus</i>	<i>α-Streptococcus</i> <i>γ-Streptococcus</i> <i>Micrococcus</i> sp. <i>Neisseria</i> sp.	<i>α-Streptococcus</i> <i>γ-Streptococcus</i> <i>Micrococcus</i> sp.
56 y.o. Female	CNS	<i>P. aeruginosa</i> <i>α-Streptococcus</i> <i>γ-Streptococcus</i>	<i>H. influenzae</i> <i>α-Streptococcus</i> <i>γ-Streptococcus</i>
73 y.o. Female	<i>S. aureus</i> <i>Corynebacterium</i> sp.	<i>α-Streptococcus</i> <i>γ-Streptococcus</i> <i>Micrococcus</i> sp. <i>Neisseria</i> sp. <i>H. parainfluenzae</i>	<i>S. aureus</i> <i>α-Streptococcus</i> <i>γ-Streptococcus</i> <i>Neisseria</i> sp.

フィルスインフルエンザ菌が1例ずつ検出された。

Table 2に各種細菌培養で黄色ブドウ球菌と緑膿菌とヘモフィルスインフルエンザ菌が分離された症例を示す。経鼻的に気管支鏡を挿入した症例のうち、鼻腔から黄色ブドウ球菌が分離された3名の咽頭培養では病原性の低い口腔内常在菌のみが分離され、黄色ブドウ球菌は分離されなかった。

気管支鏡の経口挿入症例では、鼻腔から黄色ブドウ球菌が分離された2名のうち1名で検査終了直後の気管支鏡本体の培養から黄色ブドウ球菌が分離された。咽頭から緑膿菌が分離された症例では、検査終了直後の気管支鏡本体から緑膿菌は分離されなかった。

考 察

我々の検討では、鼻腔からは黄色ブドウ球菌が21例中5例で分離され、他はCNSやコリネバクテリウム属、口腔内レンサ球菌などの病原性の低い細菌が分離された。咽頭からは黄色ブドウ球菌は分離されず、緑膿菌が1例で分離された他は病原性の低い口腔内レンサ球菌が約半数を占めた。今回分離された黄色ブドウ球菌はすべてMSSA (Methicillin-susceptible *staphylococcus aureus*)であった。上気道細菌叢研究会によると、健康成人の上気道から呼吸器感染症の起炎菌とされる黄色ブドウ球菌や肺炎球菌、モラキセラ・カタラーリス、インフルエンザ

菌、緑膿菌などが分離されたと報告されている⁷。2005年に日本呼吸器学会より発表された成人市中肺炎診療ガイドラインによると、成人市中肺炎における原因微生物で頻度が高いものは、肺炎球菌、インフルエンザ菌、黄色ブドウ球菌、モラキセラ・カタラーリス、緑膿菌などとされている⁸。さらに、高齢者福祉施設から病院に入院した患者の検討で、入院時の口腔内細菌と入院後に発症した肺炎の起炎菌の遺伝子型が10名中8名で一致したと報告された⁹。この8名のうち5名は黄色ブドウ球菌で、その内訳はMSSAが2例、MRSA (Methicillin-resistant *staphylococcus aureus*)が3例であった。以上のことから、鼻腔や口腔に常在する病原菌の増殖によってこれらの細菌が気管内に落下し、気管支炎や肺炎を起こすと考えられている。

我々の気管支鏡挿入経路による分離菌の検討では、経鼻挿入の場合は鼻腔と咽頭の細菌が気管支鏡に付着し、経口挿入ではおもに口腔内常在菌が付着した。鼻腔から黄色ブドウ球菌が検出され、経鼻挿入で気管支鏡を行った患者3名ではすべて検査終了後の気管支鏡から黄色ブドウ球菌が検出された。以上の結果は、気管支鏡検査により上気道の病原性細菌を下気道に落下させる可能性を示唆する。

また、気管支鏡やそれに関連する処置により気管支粘膜を損傷させ、細菌が血液に侵入する可能性も考えられ

る。特に高齢者ではさまざまな基礎疾患をもち、さらに栄養や免疫能が低下しているなど感染症を発症しやすい状態にある。したがって、患者の病態に合わせて気管支鏡を挿入する必要があると思われる。

欧米の報告では入院患者の鼻腔のMRSA保菌率が30～40%とされている^{10,11}。経皮内視鏡的胃瘻造設術(Percutaneous Endoscopic Gastrostomy: PEG)では、5～30%に胃瘻周囲の感染がみられ、しばしば感染症が重症化する¹²。PEG術前の鼻咽腔培養でMRSAが分離された24例に除菌せずにPEGを行うと、全例に胃瘻周囲のMRSA感染症を発症した。それに対し、MRSA除菌後にPEGを行った24例では、瘻孔周囲が感染したのは2例であったと報告されている¹³。また、手術患者で鼻腔のMRSA保菌者に対し、ムピロシンで除菌したところ、手術創からのMRSA分離数が減少したと報告されている¹⁴。今回の検討ではMRSAは分離されなかった。しかし、気管支鏡検査の被検者の中にはMRSA保菌者が存在する。我々の検討の結果、気管支鏡経鼻挿入の場合は気管支鏡本体に鼻腔に存在するMRSAが付着する可能性が高いと考えられる。したがって、免疫能の低下した患者がMRSAを保菌する場合などでは、上気道の除菌について検討する必要があると思われる。

REFERENCES

1. British Thoracic Society Bronchoscopy Guidelines Committee, a Subcommittee of Standards of Care Committee of British Thoracic Society. British Thoracic Society guidelines on diagnostic flexible bronchoscopy. *Thorax*. 2001;56(Suppl 1):i1-21.
2. *Textbook of pulmonary diseases*. Baum GL, Wolinski E, eds. 5th ed. Boston: Little, Brown; 1994:347.
3. Picard E, Schwartz S, Goldberg S, et al. A prospective study of fever and bacteremia after flexible fiberoptic bronchoscopy in children. *Chest*. 2000;117:573-577.
4. Yigla M, Oren I, Bentur L, et al. Incidence of bacteraemia following fibreoptic bronchoscopy. *Eur Respir J*. 1999;14:789-791.
5. Spach DH, Silverstein FE, Stamm WE. Transmission of infection by gastrointestinal endoscopy and bronchoscopy. *Ann Intern Med*. 1993;118:117-128.
6. Srinivasan A, Wolfenden LL, Song X, et al. An outbreak of Pseudomonas aeruginosa infections associated with flexible bronchoscopes. *N Engl J Med*. 2003;348:221-227.
7. 紺野昌俊. 第3回上気道細菌叢研究会. 調査票の解析コメント. *The Japanese Journal of Antibiotics*. 2005;58(Suppl A):77-102.
8. 日本呼吸器学会. 「呼吸器感染症に関するガイドライン」成人市中肺炎診療ガイドライン. 2005. <http://www.jrs.or.jp/quicklink/glsm/guideline/seijinkido/>
9. El-Solh AA, Pietrantonio C, Bhat A, et al. Colonization of dental plaques: a reservoir of respiratory pathogens for hospital-acquired pneumonia in institutionalized elders. *Chest*. 2004;126:1575-1582.
10. Williams RE. Healthy carriage of Staphylococcus aureus: its prevalence and importance. *Bacteriol Rev*. 1963;27:56-71.
11. Casewell MW, Hill RL. The carrier state: methicillin-resistant Staphylococcus aureus. *J Antimicrob Chemother*. 1986;18(Suppl A):1-12.
12. Safadi BY, Marks JM, Ponsky JL. Percutaneous endoscopic gastrostomy. *Gastrointest Endosc Clin N Am*. 1988; 8:551-568.
13. Horiuchi A, Nakayama Y, Kajiyama M, et al. Nasopharyngeal decolonization of methicillin-resistant Staphylococcus aureus can reduce PEG peristomal wound infection. *Am J Gastroenterol*. 2006;101:274-277.
14. Hill RL, Duckworth GJ, Casewell MW. Elimination of nasal carriage of methicillin-resistant Staphylococcus aureus with mupirocin during a hospital outbreak. *J Antimicrob Chemother*. 1988;22:377-384.