

# AMCoR

Asahikawa Medical University Repository <http://amcor.asahikawa-med.ac.jp/>

北海道外科雑誌 (1988.12) 33巻2号:37～42.

食道アカラシアの治療経験

八柳英治、大原正範、清水秀昭、菅野紀明、小松正伸、川村 健、細川正夫

# 食道アカラシアの治療経験

八柳 英治 大原 正範 清水 秀昭 菅野 紀明  
小松 正伸 川村 健 細川 正夫

## 要 旨

我々は、1981年3月から1986年8月までの間に12例の食道アカラシア手術症例を経験した。性別は男性9例に対し女性3例、平均年齢は38.5才であった。病悩期間は最低でも2年、平均約11年であった。内訳は初回手術例10例、再手術例2例で、初回手術例は、全例薬物療法やブジーによる機械的拡張術が無効であった症例である。我々は初回手術例には基本術式として粘膜外下部食道噴門部筋切除+食道胃底部固定術を施行している。同手術施行例全例に通過障害の改善が認められ、また逆流所見を呈したものもなく、さらに最長5年の経過観察期間ではあるが再発例も無く有効な術式と考えられた。

**Key Words**：食道アカラシア，薬物療法，機械的拡張術，粘膜外下部食道噴門部筋切除，食道胃底部固定術

## はじめに

食道アカラシアは古くから知られてきた良性の機能的疾患である。近年、食道噴門部の解剖、生理および組織学的検索の進歩により、その成因病態像が漸次明らかになってきている。また、治療に関しても種々の方法が試みられ検討が加えられているが、最近はその成績および安全性の向上から本症の治療は外科的手術を第一とする傾向にあると言える。当院では、食道アカラシアに対し基本術式として粘膜外下部食道噴門部筋切除+食道胃底部固定術を施行しており良好な結果を得ているのでここに報告する。

## 症 例

### 1. 頻 度 (表1)

昭和56年3月の開院以来、昭和61年8月までの5年5ヵ月の間に当院において経験した食道アカラシア手術症例は12例、食道癌119例を含む全食道疾患手術症例150例中8.0%をしめた。

### 2. 性別と年齢 (表2)

性別では男性9例に対し女性3例と男性が多く、年齢分布では30~40歳代が12例中6例(50%)を占め最も多かった。また平均年齢は男性35.2歳、女性48.3歳全体では38.5歳であった。

### 3. X線分類 (表3)

食道疾患研究会編取り扱い規約にもとづくX線分類を表3に示した。拡張度ではGrade IIが9例と最も多く、拡張型では紡錘型5例、フラスコ型4例、S状型3例であった。また、拡張型と拡張度を比較すると紡錘型ではGrade I, IIが主であるのに対し、フラスコ型、S状型ではいずれもGrade II, IIIでありGrade Iは認められなかった。

表1 頻 度

手術食道疾患名	症 例 数	%
食 道 癌	119例	79.3%
食道アカラシア	12例	8.0%
食道良性腫瘍	5例	3.3%
食道静脈瘤	5例	3.3%
そ の 他	9例	6.1%
計	150例	100%

(1981. 3 ~ 1986. 8)

表2 年齢, 性別

年 性	男	女	計
0~9	0	0	0
10~19	1	0	1
20~29	2	0	2
30~39	2	1	3
40~49	3	0	3
50~59	1	1	2
60~	0	1	1
計	9例	3例	12例
平均年齢	35.2才	48.3才	38.5才

表3 拡張度と拡張型

	紡錘型	フラスコ型	S状型	計
I	1	0	0	1 (8.3%)
II	4	3	[2]	9 (75%)
III	0	1	1	2 (16.7%)
計	5 (41.7%)	4 (33.3%)	3 (25%)	12例

4. 病悩期間と症状 (表4)

病悩期間であるが最も短いものでも2年, 平均約11年, 20年以上の長期にわたる症例も3例経験している。症状では全例に強度のつかえ感, 通過障害, 夜間嘔吐が認められた。そして, 患者はこれらの症状が時として変化すると訴え, 長期間の通過障害を訴える割に著明な体重減少を来した症例も認められなかった。また, 初回手術症例10例中6例は前医にて薬物療法あるいはブジーによる拡張術を受けたことのある症例, 残り4例はいずれも他院にて確定診断されずに経過観察され当院で初めて診断され, やはり薬物療法が無効であった症例である。

5. 術 式 (表5)

術式であるが初回手術例には基本術式として粘膜外下部食道噴門部筋切除+食道胃底部固定術を行なって

表5 術 式

I) 粘膜外下部食道噴門部筋切除+食道胃底部固定術	5例
II) 粘膜外下部食道噴門部筋切除+食道胃底部固定+幽門形成術	4例
III) 粘膜外下部食道噴門部筋切除+食道胃底部固定+幽門洞切除術	1例
IV) 粘膜外下部食道噴門部筋切開+食道胃底部固定+幽門形成術	1例
(Heller 変法術後, 再手術)	
V) 下部食道噴門部切除+食道胃間空腸移植弁形成術 (Merendino 法)	1例
(有茎胃弁移植術後, 再手術)	

おり, これに幽門形成術を附加した症例4例, 胃潰瘍を合併し幽門洞切除を行なった症例1例を加え, 初回手術例10例に粘膜外下部食道噴門部筋切除+食道胃底部固定術を施行している。また, 再手術例も2例経験している。これらは, いずれも初回手術を他施設で受けており Heller 変法術後の通過障害を主とする症例には粘膜外下部食道噴門部筋切除+食道胃底部固定術+幽門形成術を施行, 有茎胃弁移植術後の通過障害と逆流性食道炎を主とする症例には Merendino 法を施行し, いずれにも良好な結果が得られている。

6. 手術手技 (図1)

基本術式である粘膜外下部食道噴門部筋切除+食道胃底部固定術の手術手技をシェーマにした。まず, phrenoesophageal lig. を切開し腹部食道さらに下部食道を7~8cmにわたり十分剥離露出する (図1-A)。次いで迷走神経本幹を温存し, 食道側は長さ6~7cm, 幅0.5~1cm, 胃側は長さ1~2cm, 幅0.3~1cmにわたり確実に筋切除を行なう (図1-B)。

筋切除後52フレンチか54フレンチのマーキュリーブジーを経口的に挿入し筋層の完全切除を確認する (図1-C)。さらに筋層切除縁に胃底部前壁を縫着し逆

表4 病悩期間と症状, 内科的治療の有無

病悩期間	症 状					内科的治療		計
	つかえ感	通過障害	嘔 吐	胸 や け	そ の 他	(+)	(-)	
1年未満						0	0	0
1年以上~5年未満	3	3	3	1	0	3	0	3
5年以上~10年未満	3	3	3	1	1	1	2	3
10年以上~20年未満	3	3	3	1	2	1	2	3
20年以上	3	3	3	1	0	1	2	3
( )再手術症例	12	12	12	4	3	6	6	12
	(2)	(2)	(2)	(1)	(1)		(2)	(2)

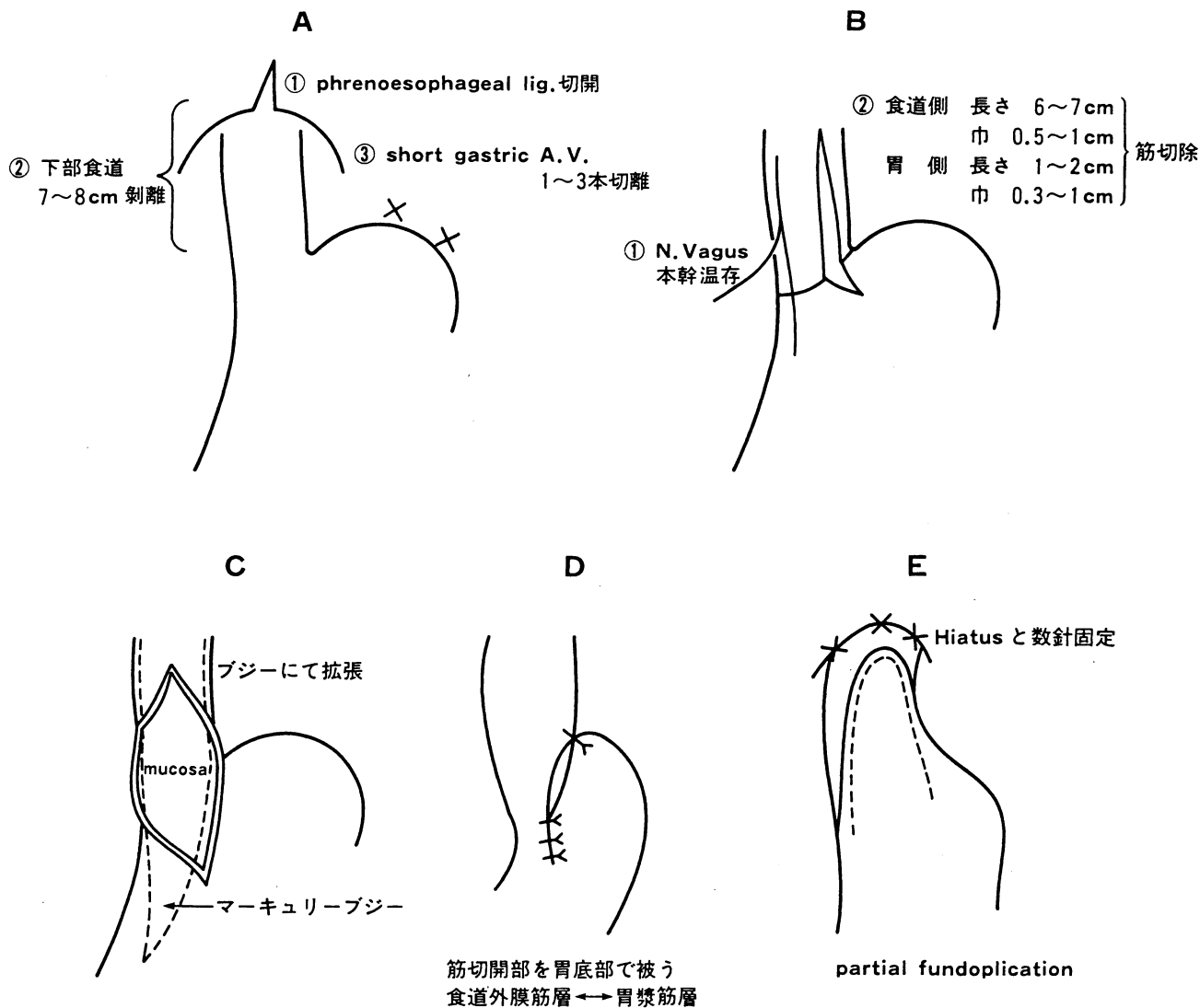


図1 術式 (シェーマ)

表6 効果

拡張度	効果	良好	軽快	不変	計
I		1 (100%)	0	0	1
II		4 (80%)	1 (20%)	0	5
III		1 (50%)	1 (50%)	0	2
計		6 (75%)	2 (25%)	0	8

拡張度	効果	良好	軽快	不変	計
Sp		4 (100%)	0	0	4
F		1 (50%)	1 (50%)	0	2
S		1 (50%)	1 (50%)	0	2
計		6 (75%)	2 (25%)	0	8

7. 効果 (表6)

本術式施行例中、再手術例、幽門洞合併切除を行なった症例を除く8例についてその効果を示した。効果は通過障害、逆流感を主とする自覚症状とX線的に食道の拡張状態と逆流の有無をもとに判定した。X線的には全例術前に比し食道の拡張および噴門部狭窄の改善が認められ、逆流を呈した症例もなかった。自覚症状に於いても逆流感を訴えたものはなく軽度通過障害を訴えた症例が2例有ったのみである。総合的には表6のごとく良好6例(75%)、軽快2例(25%)、不変、増悪例はなく、全症例とも手術結果に満足しており全例に有効であったと考えられた。

考 察

1672年に Thomas Willis が最初に報告して以来、食

流防止機構を形成する (図1-D)。最後にヘルニア防止の為、食道を Hiatus に数針固定する (図1-E)。

道アカラシアの成因ならびに発生機序について多くの臨床的、実験的研究がなされているが、未だ統一見解には達していない。しかし、近年食道噴門機能の生理学的研究、および病理学的検索の進歩から本症が食道の自律神経支配異常に起因する疾患であり、とくに Auerbach 神経叢の異常が重要な役割を持っていることが確実視されるようになってきている。

本症の臨床症状のうち最も典型的なものは、食物の通過障害である。これは、ほぼ全例に認められると言っても良く<sup>1)2)</sup>、その程度は日により時により変動が認められ、そして一般に罹病期間とともに増強するとも言われている。その他、長期間の通過障害の割に著しい体重減少を認める症例が少ないことや、嘔吐の際の吐物は常に不消化の食物残渣や唾液で、胃液、胆汁は含まれないことがその特徴としてあげられる<sup>2)</sup>。その他の症例として胸骨後部の痛み、不快感、夜間咳嗽、また吐物の誤嚥による肺炎、気管支拡張症などの合併症の報告もある<sup>4)</sup>。

本症の病悩期間は一般に長く、諸家の報告でも1年以上経過している症例が多く岡本ら<sup>5)</sup>は2年から4年が最も多かったとしている。我々の症例も全例が1年以上経過しており、平均病悩期間は約11年であった。また、病悩期間の長いものなかには、他院において確定診断されずに経過観察されたあと当院にて初めて食道アカラシアと診断された症例もあった。

性別については本邦、欧米とも女性にやや多い傾向があり<sup>2)5)6)</sup>、年齢分布も10歳台から50歳台までに多いとする報告が多く<sup>7)</sup>男性、しかも、高齢者に多いとされている食道癌とは異なっている。

本症の診断にはX線検査、内視鏡検査、食道内圧測定が用いられるが、多くは特徴的な臨床症状と食道造影所見で容易に診断される。食道造影所見としては、食道胃接合部の狭窄と口側食道の拡張、さらに進行例では下部食道に逆蠕動などの異常蠕動が見られるようになるという<sup>1)8)</sup>。また、造影剤が僅かに胃内に流入した時点で胃泡ガス像を認めないことも特徴的な点としてあげられる。<sup>3)</sup>食道疾患研究会編「食道アカラシア取り扱い規約」において食道造影上拡張の形態は Spindle Type, Flask Type, Sigmoid Type に分類され、拡張度の程度はⅠ度からⅢ度まで分類されている。今回我々の症例では症例数が少ない為かはっきりした傾向はつかめなかったが、一般的に拡張度、拡張型と病悩期間には関連性があるといわれ、病悩期間が長期の

症例ほど拡張型では Flask Type, Sigmoid Type が多くなり、拡張度も高くなってゆく傾向がある<sup>2)3)</sup>。この食道造影検査に比べ内視鏡検査は、本症と癌、その他の器質的疾患との鑑別に有用ではあるが、本症に対する診断法としてはまだ補助的手段の域を出てはいない<sup>5)8)</sup>。しかし Rinaldo<sup>9)</sup> Ortega<sup>10)</sup> らのように本症診断にあたり内視鏡の役割を強調している報告もある。食道内圧検査は本症の診断上重要な位置を占めており、1) 嚥下時食道胃接合部の無弛緩、2) 嚥下時中下部食道の同期性収縮波、3) 静止 LES (Lower Esophageal Sphincter) 圧の上昇、4) 静止食道内圧の上昇などの特徴が認められる<sup>5)</sup>。

治療法であるが、本症の病態が解明されていないため、従来より種々の内科的、外科的治療法が行なわれている。しかし、いずれも姑息的な治療法にすぎず、食道運動機能の正常化をはかる根治療法は未だ得られていない。内科的療法には薬物療法と機械的拡張術があり、アカラシアに対する治療薬剤としては抗コリン剤とニトロ化合物が古くから知られている。しかし、抗コリン剤の場合、投与方法が効果発現の不確実な経口投与であることもあり、その有効性を疑問視する報告がある<sup>11)12)</sup>。また、ニトロ化合物の場合も作用時間と、頭痛等の副作用の問題から広く臨床応用されるには至っていない<sup>11)12)13)14)</sup>。

近年、Ca拮抗剤も食道下部括約圧 (Lower Esophageal Sphincter Pressure, LESP) 低下作用があることより本症に対する治療薬として注目されるようになってきている。その中でも、食道胃接合部に通過障害を有する本症において最も確実で、かつ簡便な投与方法である舌下投与が可能であり、この方法で LESP 低下作用を有する nifedipine が最も広く使用されている。しかし、効果の認められるのが軽度ないし中等度までの症例と限られている点、また催奇形性を有する為、妊娠の可能性のある女性には慎重に投与しなければならないなどの問題点が指摘されている<sup>11)12)13)15)</sup>。また、非観血的拡張術は内科的治療の主体をなし、Pneumatic Dilater, Hydrostatic Dilater, Mercury Filled Dilater 等種々の拡張器が考案使用されており、その効果も報告により異なっているが50~80%に有効であるとされている<sup>16)17)18)19)</sup>。本療法は外科的治療法に比べ施行時間が短く、患者に対する負担が軽いという長所を持つ反面、出血、穿孔の危険を伴い、とくに進行例において永続的な効果が期待しにくいこともあり、比較的初

期の症例に試みる価値のある方法であるとされている<sup>11)19)20)</sup>。また、本法を繰り返して行なうことは局所の繊維化を進め、後に手術を施行する場合、その条件を悪くする可能性があることも考慮に入れる必要があると言える<sup>11)</sup>。

食道アカラシアに対する外科的治療法の要点は、食道下部の通過障害の改善と術後再狭窄の防止、胃内容の逆流の防止、さらに本症は良性疾患であることより安全で侵襲が少なく合併症の無い手術が望まれる。現在、アカラシアに対する術式として欧米および本邦において受け入れられているのは、粘膜外筋切開法と噴門形成法であると言える<sup>2)</sup>。粘膜外筋切開法は1914年 Heller により報告された方法であり<sup>21)</sup>Heller は食道胃接合部を中心に食道側、胃側に均等に前後壁に縦切開を加えている。その後、Zaaijer は前壁のみの縦切開を行なう方法を報告し<sup>22)</sup>これが Heller 法として現在に受け継がれている。この筋切開の長さや範囲については種々の報告がある。Ellis らは犬を用いた実験にて食道胃接合部より胃側へはごく短く、下部食道へは長く切開しても逆流性食道炎を認めないとし、臨床でも経胸的アプローチにより Heller の縦切開を主に口側に延長し切開線を7~12cmとする方法を提唱している<sup>23)24)</sup>。また平嶋らは、切開により降圧効果のある領域は食道胃接合部より口側3.5cm、胃側1cmの計4.5cmであり通過改善を計る為には、この範囲以上の切開が必要であるとしている。また、本法は拡張の著しい進行例に対しては効果が不十分であるとする意見や<sup>2)</sup>術後に3~30%の頻度で逆流性食道炎を併発し<sup>2)19)24)26)</sup>これが術後の癒着性狭窄の一因にもなるとする報告があり<sup>27)</sup>これらの欠点を防ぐ目的にて種々の術式が考案されている。噴門形成術と呼ばれる術式のなかには、粘膜外筋層切開法に逆流防止機構を附加する目的にて下部食道噴門部形成術を追加する形のもの、下部食道噴門部に全層切開を加え形成する形のものがある。前者のなかには Girard 及び、その変法、Jekler-Lhotka 法、Dan Gavriiliu 法などが含まれ、後者には胃弁移植術、Fundic Patch 法などが含まれており、いずれの術式も好成績が報告されている。我々の術式は、経腹的アプローチによる粘膜外筋層切開術に噴門形成を行ない、逆流防止機構を附加したものである。食道側6~7cm、胃側1~2cmの筋切除は通過障害を解除するのに十分な距離であり、Mercury Bougie による拡張を併用することにより進行例にも十分な通過障害の改善

をもたらしている。また、食道の全層切開を行なう術式に比べ縫合不全の危険性も少ない。本術式において胃底部前壁を筋層切除縁に縫着することには、His 角の鋭角化と Dor-Nissen の Ballon Mechanism により逆流防止機構を形成することと、筋層切除部の保護、さらには切開部の癒着防止の効果もあると考えられる。また、筋層切除を行なっているのは、筋層切開をより確実にするためと十分な病理組織標本を得るためでもある。手術適応についてであるが、内科的治療抵抗例はもちろんのこと、当院では外科的治療成績が良好で安定していることより、患者の同意さえ得られれば、いたずらに内科的治療を繰り返す事無く積極的に外科的治療を行うべきだと考えている。

## ま と め

当院では、食道アカラシアに対し基本術式として粘膜外下部食道噴門部筋切除+食道胃底部固定術を施行している。本術式施行例中、最長経過観察期間は5年であるが全例に効果を認め再発例も無いことより、食道アカラシアに対する外科的治療法として有効な術式と考えられた。今後さらに症例を重ね検討を加えてゆきたい。

以上、当院における食道アカラシアの治療経験につき若干の文献的考察を加え報告した。

## 文 献

- 1) Ann Ouyang, Sidney Cohen. : Gastroenterology (Bochus, H.L.). Vol. 2, p696, W.B. Saunders Co., Philadelphia, 1985.
- 2) 平嶋 毅: 食道の良性疾患. 63頁, 南江堂, 東京, 1981.
- 3) 遠藤光夫, 村田洋子, 奥島憲彦, 他: 治療方針と治療成績の変遷. 食道アカラシア. 消化器外科セミナー, 20: 39, 1985.
- 4) 有森正樹, 熊谷義也, 都築俊治: アカラシア (いわゆる特発性食道拡張症) について. 外科, 34: 1102, 1972.
- 5) 岡本英三, 朱 明美, 豊坂昭弘, 他: 食道アカラシア. 病理・病態・症状・診断. 外科 MOOK, 33: 161, 1983.
- 6) Sweet R.H. : Surgical treatment of achalasia of the esophagus. New Eng. J. Med., 254: 87, 1956.
- 7) 石上浩一: 現代外科学大系 (木本誠二). 32巻, 210頁, 中山書店, 東京, 1971.
- 8) 竹本忠良, 五嶋 武, 吉田智治: アカラシアの診断. 臨床成人病, 13: 293, 1983.

- 9) Rinaldo, J.A., Biederman, M.A., Gelzayd, E. : The relative application of endoscopy and other diagnostic methods in achalasia. *Gastrointest. Endosc.*, 22 : 145, 1976
- 10) Ortega, J.A. : Endoscopic diagnosis and treatment of achalasia. *Gastrointest. Endosc.*, 24, 19, 1977.
- 11) 上野恒太郎 : アカラシア. *Medicina*, 20 : 2300, 1983.
- 12) 本郷道夫 : アカラシア患者に対する nifedipine の臨床的効果. *日本平滑筋学会雑誌*, 18 : 39, 1982.
- 13) 本郷道夫 : Ca拮抗剤の食道下端括約圧への影響 — Nifedipine のアカラシアへの応用の可能性について —. *日本消化器病学会雑誌*, 10 : 1883, 1982.
- 14) Gelfond, M., Rozen, P., Keren, S. : Effect of nitrates of LES pressure in achalasia : A potential therapeutic aid. *Gut*, 22 : 312, 1980.
- 15) Blackwell, J.N., Holt, s. and Heading, R.C. : Effect of nifedipine on esophageal motility and gastric emptying. *Digestion*, 21 : 50, 1981.
- 16) Ellis, F.H., Olsen, A.M., Holman, C.B. et al. : Surgical treatment of cardiospasm (Achalasia of the esophagus). *J.A.M.A.*, 166 : 29, 1958.
- 17) Olsen, A.M., Harrington, S.W., Moersch, H.J. : The treatment of cardiospasm : Analysis of a twelve-year experience. *J. Thorac. Cardio. Surgery*, 22 : 164, 1951.
- 18) Crump, A.C., Flood, C.A., Henning, G.C. : Results of medical treatment of idiopathic cardiospasm. *Gastroenterology*, 20 : 30, 1952.
- 19) 三富利夫, 中崎久雄, 幕内博康 : 食道アカラシアの治療. *外科 MOOK*, 33, 171, 1983.
- 20) Vantrappen, g., Hellemans, J. : Treatment of achalasia and related motor disorders. *Gastroenterology*, 79 : 144, 1980.
- 21) Heller, E. : Extramuköse cardioplastik beim chronischen cardiospasmus mit dilatation des oesophagus, Mitteil. *Gtanzgeb. Med. Chir.*, 27 : 141, 1914.
- 22) Zaaijer, J.H. : Cardiospasm in the aged, *Ann. Surg.*, 77 : 615, 1923.
- 23) Ellis, F.H.Jr., Kiser, J.C., Schlger, J.F. et al. : Esophagomyotomy for esophageal achalasia : Experimental, clinical, and manometric aspects. *Ann. Surge*, 166 : 640, 1967.
- 24) Ellis, F.H., Gibb, S.P. and Lasier, R.E. : Esophagomyotomy for achalasia of the esophagus. *Ann. Surge.*, 192 : 157, 1980.
- 25) 有森正樹, 熊谷義也, 都築俊治 : アカラシア — その手術の問題点 —. *外科診療*, 10 : 1306, 1973.
- 26) Atkinson, M. : The oesophago-gastric sphincter after cardiomyotomy. *Thorax*, 14 : 125, 1959.
- 27) 平尾哲夫 : 食道アカラシアに対する Mark IV変法手術における術後逆流防止効果の経時的变化に関する実験的研究. *日本平滑筋学会雑誌*, 19 : 503, 1983.

## Summary

### Clinical sutudy of esophageal achalasia

Eiji YATSUYANAGI, Masanori OOHARA, Hideaki SIMIZU, Noriaki KANNO, Masanobu KOMATU, Ken KAWAMURA, Masao HOSOKAWA

Department of Surgery, Keiyukai Sapporo Hospital.

We have experienced 12 cases of esophageal achalasia. They are 9 males and 3 females. The average age is 38.5 years old. The ailment duration of our cases are all longer than 2 years and it's average is almost 11 years. 10 cases are the first operation cases and other 2 are reoperation cases. All the first operation cases have been received medical treatment or pneumatic dilation but the treatment has been all unsuccessful. Our operation method for the first cases is the myectomy of the lower esophagus and the cardiac portion, and esophago-gastrofundopexy. All patients who have been received our operation method were free from their dysphagea and had no symptom from gastroesophageal reflux. There is no recurrence case so we think that our operation method is efficient treatment for esophageal achalasia.