

# AMCoR

Asahikawa Medical University Repository <http://amcor.asahikawa-med.ac.jp/>

名寄市立病院医誌 (2002.04) 10巻1号:55～59.

Pulse Infusion Thrombolysis(PIT)が有効であった多量血栓を有する右冠動脈急性心筋梗塞の2症例

八巻 多, 森田一豊, 牧口展子, 中田寛章, 島村浩平

## 症例報告

Pulse Infusion Thrombolysis (PIT) が有効であった  
多量血栓を有する右冠動脈急性心筋梗塞の2症例

八巻 多 森田 一豊 牧口 展子 中田 寛章 島村 浩平

## はじめに

急性心筋梗塞(以下AMI)の発症原因となる血栓は、その量により再灌流療法施行時にslow flow, no reflow現象などの再灌流障害を生じる場合がある<sup>1)2)</sup>。しかし、近年、特に血栓量の多い冠動脈病変に対しPulse infusion thrombolysis(以下PIT)、血栓吸引療法等が有効であるとの報告が散見される<sup>3)4)5)</sup>。今回、PITが有効であった2症例を経験したので報告する。

## 症 例

症例1:68才,男性。

主 訴:胸部灼熱感。

現病歴:平成11年より労作時に胸部灼熱感を自覚していた。平成13年3月18日13時頃、除雪後より胸部灼熱感が出現し持続していた。翌日、症状の改善なく近医を受診した。心電図上、II・III・aVF誘導にST上昇を認め、AMI疑いと診断され当院に救急搬送された。

既往歴:平成11年から高血圧。

冠危険因子:高血圧、喫煙60本/日、42年間

入院後経過:緊急冠動脈造影を施行したところ、

左冠動脈造影では左冠動脈前下行枝の中隔枝および末梢から右冠動脈#4PDへRentrop1度の側副血行を認め、右冠動脈造影では#4AVで造影が途絶しており、同部位にPCIを施行した(Fig.1)。通常のパルーンカテーテルでplain old balloon angioplasty(POBA)を施行し、TIMI3flowを得ることができた。しかし、#4AVにdistal embolizationを認め、また、責任病変部位に血栓性の陰影欠損を認めたため冠動脈内血栓溶解療法を施行した。チソキナーゼ160万単位を用い15分間かけてガイディングカテーテルより冠動脈内投与(以下ICT)したが責任病変部位のrecoil stenosisと血栓性陰影欠損が残存した。閉塞部位以下に大量の血栓の存在を疑い同部位にPITを施行した。

PIT終了後には元々のdistal embolizationは残存していたが、新規のdistal embolizationを生じることなく責任病変部の血栓性陰影は消失し、血栓を減少させることができた。その後、ステントを留置し新規のdistal embolizationやslow flow, no reflowを認めず手技を終了した(Fig.2)。集中治療室入室後の血行動態は安定し、慢性期の冠動脈造影でも急性期と変わらない良好な血管内腔が確認でき退院した。

症例2:75才,女性。

主 訴:胸部圧迫感。

現病歴:平成13年2月より安静時に1分以内で自然消失する胸部圧迫感を自覚していた。平成13年3月18日、昼食後に今までにない強い胸部圧迫感が出現し救急搬送された。心電図上、II・III・aVF誘導にST上昇を認め急性冠症候群と診断し入院した。

既往歴:10年前から高血圧。

冠危険因子:高血圧、高脂血症、糖尿病。

入院後経過:緊急冠動脈造影を施行したところ、

Key Words : Pulse Infusion Thrombolysis(PIT)  
Acute myocardial infarction(AMI)  
Percutaneous coronary intervention(PCI)  
Reperfusion injury

Efficacy of pulse infusion thrombolysis for acute myocardial infarction due to large thrombus at right coronary artery

Masaru Yamaki, Kazutoyo Morita, Noriko Makiguchi,  
Hiroaki Nakata, Kohei Shimamura  
Department of Cardiovascular and Respiratory Medicine,  
Shibetsu City General Hospital  
市立士別総合病院 循環器呼吸器内科

左冠動脈造影では回旋枝より #4AV へ、前下行枝末梢から #4PD へ Rentrop 2 度の側副血行を認め右冠動脈造影では #1 で完全閉塞を認め同部位に PCI を施行した (Fig. 3). 通常のパルーンカテーテルにて POBA を施行し STENT を留置した。直後、良好な flow が得られたが、10 分後の心電図にて、再び II・III・aVF 誘導の ST 上昇が生じ、冠動脈造影を施行した (Fig. 4 上段)。血栓性の陰影をステント内に認めたためガイディングカテーテルよりチソキナーゼ 160 万単位を用い ICT を施行したが ST 上昇の改善なく造影所見上も血栓性の陰影欠損の改善を認めなかった。次にパルーンカテーテルを size up し POBA にて、血栓の compression を試みた。手技直後は造影所見の改善を認めたが、waiting 後に II・III・aVF 誘導の ST の再上昇と造影上、血栓の再形成を認めた。

そこで、bail out の手段としてマルチリンクステントを選択し STENT in STENT を試みた。POBA による手技と同様に直後の造影所見が改善したが、徐々に ST の再上昇、造影所見上の血栓の再形成を認めた。

以上から病変は血栓形成が著しく亢進している状態と考え同部位に PIT を施行した。その後、ガイディングカテーテル、ガイドワイヤー、パルーンカテーテルを全て抜き waiting し、結果、30 分後の造影で hazy な陰影を残すものの明らかな血栓を認めず ST の再上昇も認めず手技を終了した (Fig. 4 下段)。集中治療室入室後の血行動態は安定し、慢性期の冠動脈造影では冠動脈内超音波も施行したが良好な血管内腔が確認でき (Fig. 5) 退院した。

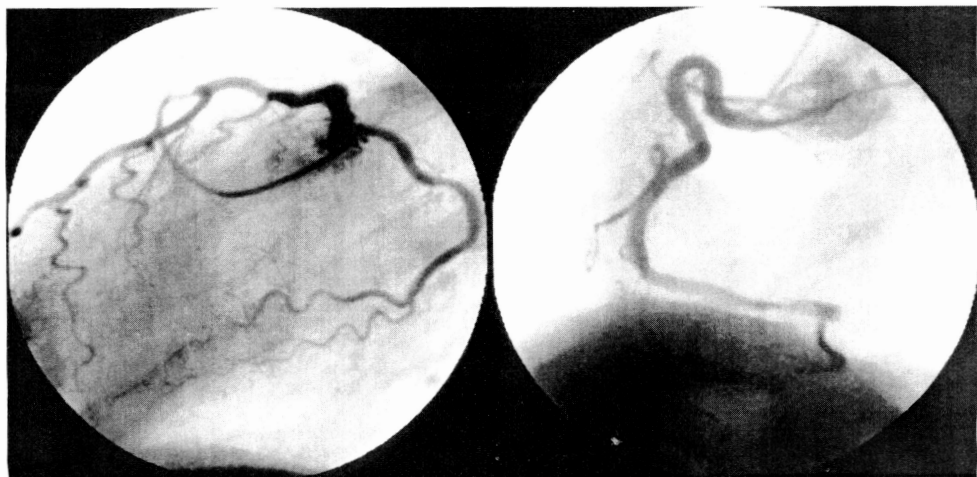

Fig.1 Coronary angiogram of Case1

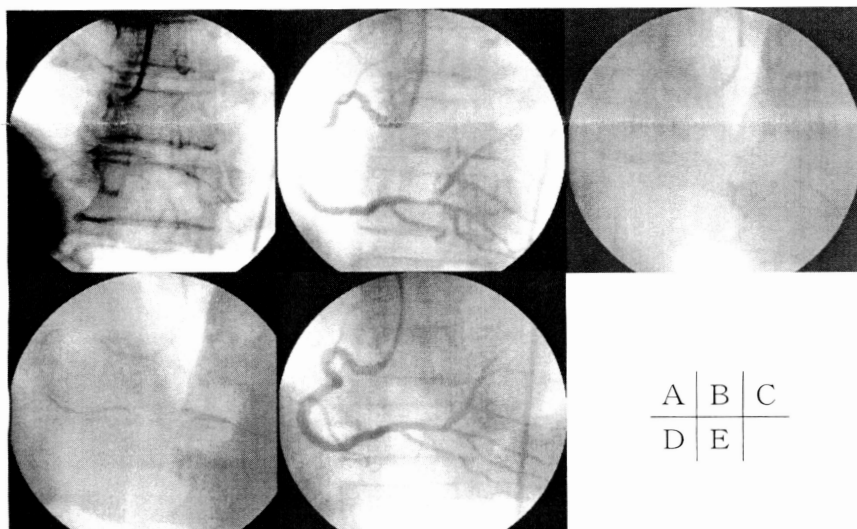


Fig.2 A : During POBA (adante : 30 × 20 mm)  
 B : Distal embolization at #4 AV and filling defect at culprit lesion  
 C : Infusion catheter (Bullet™) in RCA  
 D : During a stent (S 670 : 3.5 × 12 mm) implantation  
 E : Final angiogram after the stent implantation

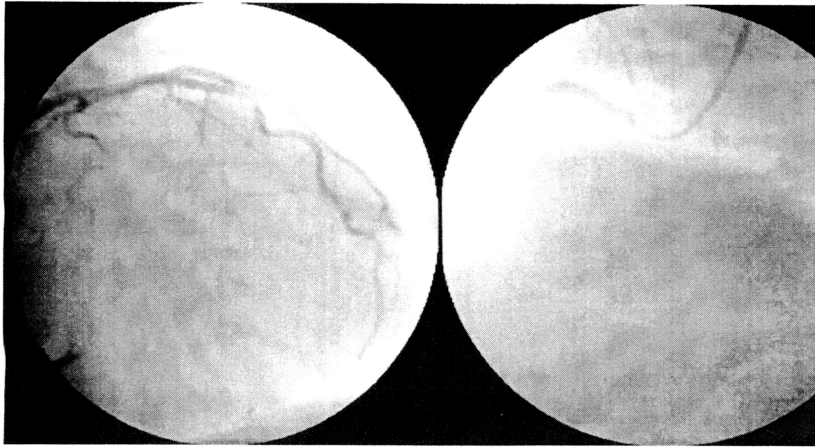
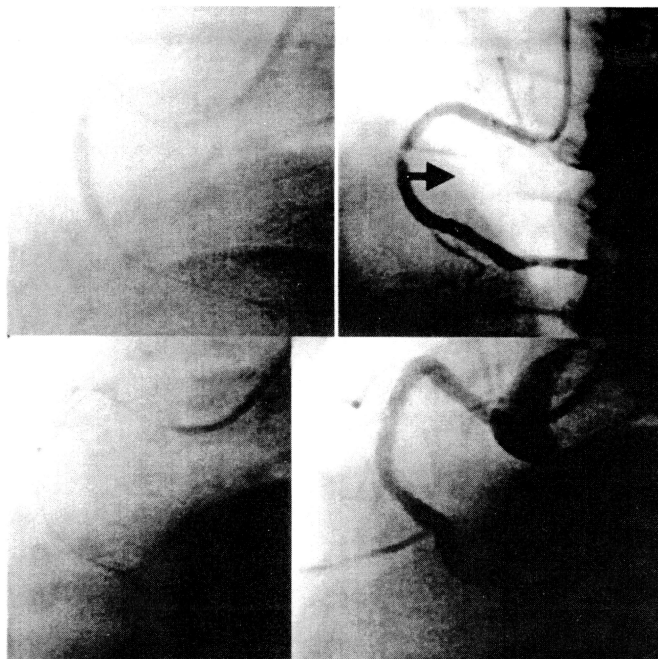


Fig.3 Coronary angiogram of Case2



|   |   |
|---|---|
| A | B |
| C | D |

Fig.4 A : During a stent (S 670 : 3.5 × 15 mm) implantation  
 B : Filling defect within the stent were noted 10 min later  
 C : Infusion catheter (bullet<sup>TM</sup>) in RCA  
 D : Final angiogram after PIT

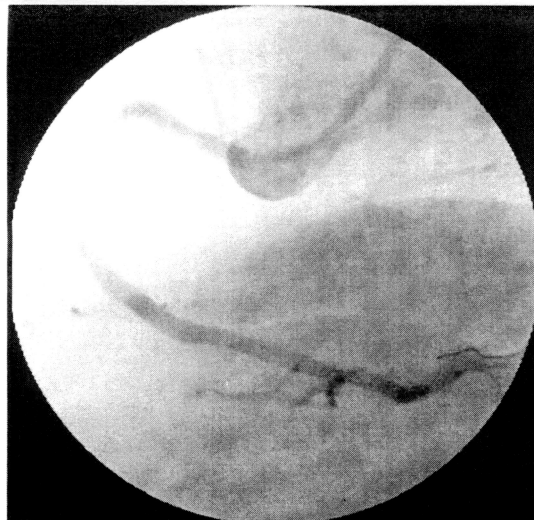


Fig.5






Fig.6

## 考 察

当院において、AMIにおける再灌流療法は種々の無作為臨床試験<sup>6) 7) 8)</sup>の結果よりPOBA/STENT留置を第一選択としている。一方で大量な血栓を有する病変に対しステントを留置することでdistal embolizationを生じslow flow, no reflowを呈する可能性が高いことも指摘されている<sup>1) 2)</sup>。症例1では、血栓を処置することでステント留置が容易になるよう、また、distal embolization等を背景とする再灌流障害の予防も目的としてPITを施行した。当院でPITに使用しているのは、モノレールカテーテルのBullett™(カテックス社製)である(Fig. 6)。マーカーとマーカーの間は6cm、その間に6ヶのinfusion holeを持つカテーテルで、当院ではPOBAに使用するインデフレーターを用い、チソキナーゼ320万単位を生食40ccに溶解し20分かけて1回4気圧程度で間歇的に冠動脈内注入している。PIT施行後はSTENT留置も容易となり、no reflow, slow flowも認めずoptimal resultを得ることができた。

AMIにおいてSTENT留置部位のunstable plaqueのprolapseをSTENT in STENTにてカバーしたという報告<sup>9)</sup>があり症例2ではマルチリンクステントを用いSTENT in STENTを試みたが無効であった。そこでPITを施行したところSTENT内の血栓形成を効果的に抑制でき造影遅延のない良好な冠血流を得ることができた。PITは血栓溶解療法とPOBA/STENTの併用に有効なだけでなくSTENT内血栓性再閉塞に対しての

bail out deviceとしても有用であった。しかし、より大量の血栓を有する症例での使用や、慢性期の心機能の改善がdirect POBA/STENTに比し、どの程度有効か等、未知の点もあり症例を増やして検討する必要があると考えられた。

## おわりに

血栓を多量に有した右冠動脈閉塞による急性心筋梗塞の2例を経験した。今回の2症例の如く大量の血栓・易血栓形成性の病変を梗塞責任血管とする症例では再灌流に難渋することはしばしば経験され、大量の血栓・易血栓形成性の病変に対するPCIではPITを併用することにより、より効果的な再灌流が行えるものと考えられた。New deviceの使用と併せ、急性冠症候群の個々の病変に最適な治療方法を選択することが肝要と考えられた。

## 文 献

- 1) Kaul U, et al. :Primary stenting in acute myocardial infarction : A 30-day follow up study. Cathet Cardiovasc Diagn 46 : 4-10, 1999
- 2) Piana RN, et al. :Incidence and treatment of 'no-reflow' after percutaneous coronary intervention. Circulation 89 : 2514 - 2518, 1994
- 3) Fumiyuki Ishibashi, Taro Saito, et al. : Effectiveness of Pulse Infusion

- Thrombolysis prior to Mechanical Angioplasty for Acute Myocardial Infarction in Patient with Large Thrombus. *Jpn J Interv Cardiol* 16: 326-331, 2001
- 4) Masayoshi Terashima, Taiichiro Meguro, et al. : The Effectiveness of Pulse Spray Thrombolysis for Patients with Slow Flow after Primary PTCA. *Jpn J Interv Cardiol* 15 : 498-502, 2000
  - 5) Yuta Nakagawa, et al. :Efficacy of pulse infusion thrombolysis in acute myocardial infarction. *旭市病誌* 32: 10 - 13, 2000
  - 6) Stone GW, Grines CL, et al. : Analysis of the relative costs and effectiveness of primary angioplasty versus tissue-type plasminogen activator : the primary angioplasty in myocardial infarction (PAMI) trial. *J Am Coll Cardiol* 29: 901 - 907, 1997
  - 7) Antoniucci D, Santoro GM, et al. :A clinical trial comparing primary stenting of the infarct-related artery with optimal primary angioplasty for acute myocardial infarction: results from the Florence randomized elective stenting in acute coronary occlusions (FRESCO) trial. *J Am Coll Cardiol* 31: 1234 - 1239, 1998
  - 8) Saito S, Hosokawa G, Suzuki S, Nakamura S for the Japanese PASTA trial study group: Primary stent implantation is superior to balloon angioplasty in acute myocardial infarction-The result of Japanese PASTA (Primary Angioplasty Versus Stent Implantation In Acute Myocardial Infarction) Trial. *J Am Coll Cardiol* 29 : 390A, 1997
  - 9) Takahiro Muroya, Haruto Ohe, et al. : Bail Out Stent-in-stent in 2 Patients with Acute Myocardial Infarction. *Jpn J Interv Cardiol* 14 : 561- 567, 1999