

# AMCoR

Asahikawa Medical University Repository <http://amcor.asahikawa-med.ac.jp/>

旭川厚生病院医誌 (2004.12) 14巻2号:73～78.

BHLから肺野型へ急速に変化したサルコイドーシスの1例

井手 宏, 鈴木孝英, 秋葉裕二, 櫻井宏治

## BHLから肺野型へ急速に変化したサルコイドーシスの1例

井手 宏<sup>1)</sup> 鈴木孝英<sup>1)</sup> 秋葉裕二<sup>1)</sup>  
櫻井宏治<sup>2)</sup>

### 要 旨

症例は20歳男性。羞明で眼科を受診し、ぶどう膜炎とX線写真上、両側肺門リンパ節腫脹（BHL）を認めサルコイドーシス（サ症）が疑われた。その1月後、39℃の発熱で近医を受診し肺炎の診断で入院したが、急速に悪化し当科を紹介され転院となった。画像上、全肺野にびまん性小粒状影を認めBHLは消退していた。ACEは軽度高値で経気管支肺生検から非乾酪性類上皮細胞肉芽腫を認め、サ症の急性増悪と診断した。気管支肺泡洗浄液（BALF）では細胞数1900/ $\mu$ l、リンパ球41%と増加していたが、CD4/8比は0.19と低下していた。%VC67.7%と拘束性換気障害、PaO<sub>2</sub>61.7Torrと低酸素血症を認めた。プレドニゾロン60mgより治療を開始し症状および陰影は改善し呼吸機能、低酸素血症も正常化した。再検のBALFでは細胞数70/ $\mu$ l、リンパ球14%と減少しており、CD4/8比は0.55と軽度増大した。本邦におけるサ症の肺病変の急性増悪はまれに興味深い症例と考えられた。

Key Words：サルコイドーシス、急性増悪、びまん性間質性陰影、CD8陽性細胞優位

### はじめに

サルコイドーシス（サ症）は様々な病因論が報告されているが、いまだ原因が明らかとなっていない非乾酪性類上皮細胞肉芽腫を主体とする全身性疾患である。統計的に地域差があり、北に多く、南に少ないとされ、1992年の新登録者数で全国平均1.4/10万に対し北海道3.1/10万と発生数が多く、さらに富良野盆地においては25.4/10万で非常に高い事は全国的に知られている<sup>1)</sup>。また、人種による臨床像の差も大きく、黒人は発生率が高く、多彩な症状を呈し死亡率も高い事が知られている。日本人のサ症の特徴は、症状発見例では眼病変によることが多く、心臓病変の頻度が比較的高く、死因としては心臓に起因する事が多い<sup>2)</sup>。胸部X線写真では両側肺門リンパ節腫脹（BHL）例が圧倒的に多く、肺野病変は少ないなどが挙げられる。今

回、眼症状で発症し、BHLから急速に肺野病変に移行し低酸素血症を来した興味ある経過を示したサ症の1症例と考えられたので報告する。

### 症 例

患者：20歳、男性。

主訴：発熱、咳嗽、呼吸困難感。

既往歴：幼少時よりアトピー性皮膚炎。

家族歴：特になし。

喫煙、飲酒歴：なし。

現病歴：2001年10月より羞明が出現し、12月当院眼科でぶどう膜炎を認めサ症が疑われた。胸部X線写真上、BHLを呈していた。12月30日より37℃の発熱、乾性咳嗽が出現し、近医を受診し感冒薬を処方されるも改善なく、2002年1月2日39℃の高熱と呼吸困難感も生じたため同医を再診したところ胸部X線写真から肺炎の診断で入院となった。抗生剤の点滴治療を受けるも改善せず、1月8日、9日と2日間プレドニゾロン30mgの内服が開始されたが陰影の増悪、低酸素血症

Hematology		Serology		Blood Gas Analysis	
WBC	6500 /mm <sup>3</sup>	CRP	7.3 mg/dl	pH	7.432
Neu.	91 %	RF	2.4 IU/l	PaCO <sub>2</sub>	38.3 Torr
Lym.	4 %	CEA	<0.9 ng/ml	PaO <sub>2</sub>	61.7 Torr
Mono.	4 %	CA19-9	<10 U/ml	BE	1.4 mEq/l
Eos.	1 %	ACE	16.5(31.2) IU/l	HCO <sub>3</sub>	25.1 mEq/l
Baso.	0 %	KL-6	930(550) U/ml	SaO <sub>2</sub>	92.1 %
RBC	512×10 <sup>4</sup> /mm <sup>3</sup>	SIL-2R	3890 U/ml	Pulmonary Function Tests	
Hb	15.2×10 <sup>4</sup> g/dl	Immunology		VC	2870 ml
Ht	43.7 %	IgG	2120 mg/dl	%VC	67.7 %
Plt	30.1×10 <sup>4</sup> /mm <sup>3</sup>	IgA	465 mg/dl	FEV <sub>1.0</sub>	2510 ml
ESR	33 mm/h	IgM	160 mg/dl	FEV <sub>1.0%</sub>	85.7 %
PPD	1×1 mm	IgE	4495 IU/ml	DLCO	21.15
Biochemistry		RAST	Tixs Class6		ml/min/mmHg
T.P	7.7 g/dl		HD Class6	%DLCO	72.1 %
Alb	3.5 g/dl		Cats Class3		
γ-gI	28.1 %		Dogs Class3		
BUN	13.3 mg/dl	ANA	<40×		
Cre	0.6 mg/dl	Titer			
T.Bil	0.6 mg/dl	EB VCA IgG	160×		
GOT	144 IU/l	EB EBNA	80×		
GPT	117 IU/l	Clamidia pneumo.IgG(+)	Index 2.07		
LDH	1379 IU/l	Clamidia pneumo.IgA(+)	Index 1.32		
γ-GPT	121 IU/l	BALF			
Na	31 mEq/l	Normal flora			
K	4.9 mEq/l	M.tuberculosis(-)			
Cl	97 mEq/l				

表1 入院時検査所見

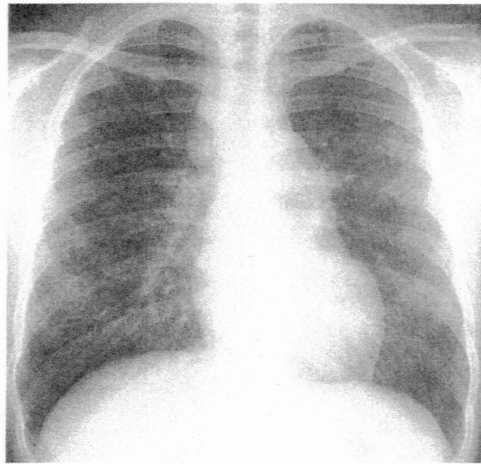
( ) 内は前医入院時

を呈したため当科を紹介され1月10日に転院となった。

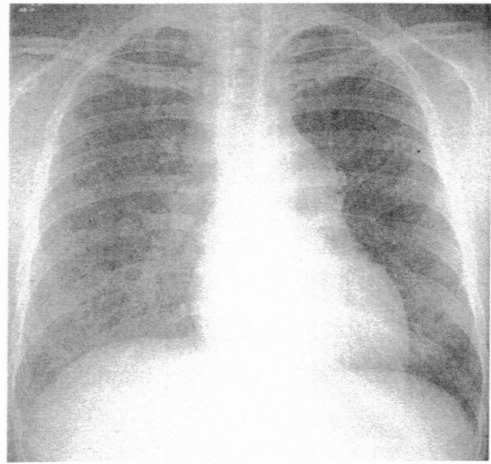
入院時現症：身長167cm，体重68kg，血圧142/90mmHg，呼吸数24/分。体温38.2℃。表在リンパ節は触知しなかった。顔面および四肢の所々にアトピー性皮膚炎による紅斑，色素沈着を認めた。胸部では両側にfine crackleを聴取したが心音に異常はなかった。チアノーゼ，バチ状指は認めず，神経学的所見に異常を認めなかった。

入院時検査所見(表1)：末梢血で好中球の比率が高く，リンパ球の比率が低下していた。赤沈，CRPが高値で軽度の炎症反応を認めた。ツベルクリン反応は陰性だった。生化学では軽度の低アルブミン血症と高γグロブリン血症を認め，肝胆道系酵素が上昇してい

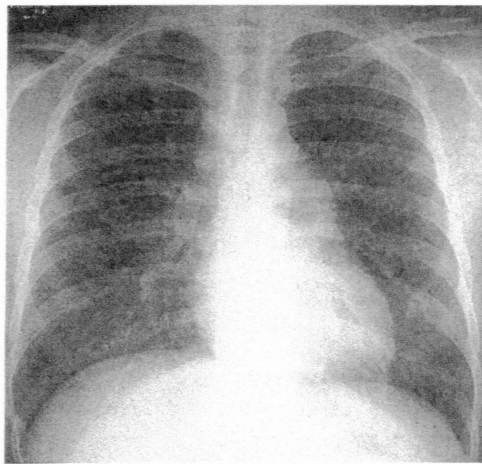
た。肺の陰影に伴いLDHは1379IU/lと高値であった。血清学的にACEは眼科受診時25.9IU/lであったがその10日後の前医入院時には31.2と上昇しており，当院に転院時には16.5と低下していた。KL-6は前医よりも上昇しており，可溶性IL-2Rも高値であった。免疫学的にはIgG,IgAが軽度高値でアトピー性皮膚炎の罹患に関連してIgEは4495IU/mlと著明な上昇を認めた。RAST法によるアレルゲン特異的IgEの検索では，吸入系でダニ，ハウスダスト，イヌ，ネコが陽性だった。抗核抗体をはじめ各種膠原病関連抗体は全て陰性であった。感染症関連ではEBV VCA-IgG抗体，EBNA抗体が陽性であった。動脈血ガス分析では中等度の低酸素血症を認め，呼吸機能検査では拘束性障害と拡散能の低下を認めた。2001年12月26日に当院眼科で撮影さ



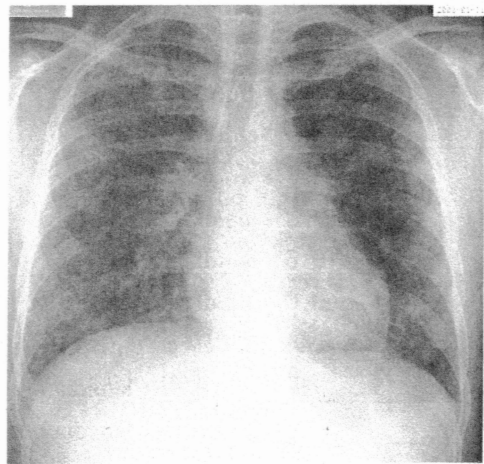
a, 2001.12.26



b, 2002.1.2



c, 2002.1.5

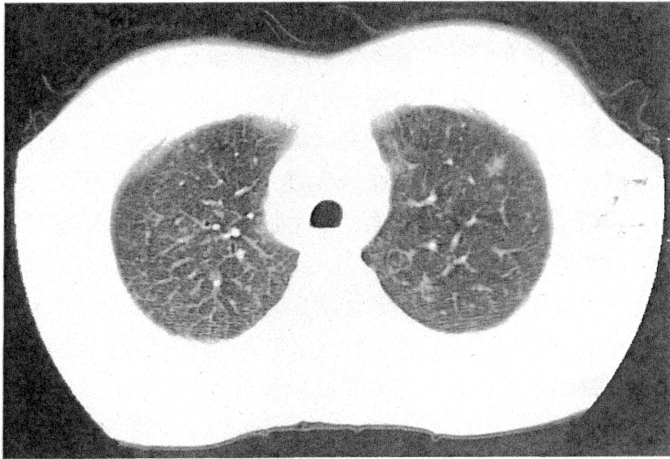


d, 2002.1.11

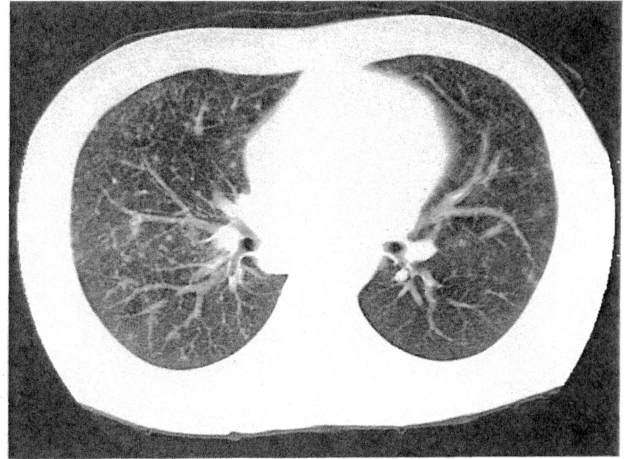
- 図1 a: 当院眼科受診時にはBHLおよび縦隔リンパ節腫脹が疑われる陰影を認めた。  
 b: 前医入院時、BHLおよび縦隔リンパ節の腫脹がやや増強し、両側に数mm大の粒状陰影の出現を認めた。  
 c: その3日後には肺野の陰影は増強しBHLおよび縦隔リンパ節の腫脹は改善傾向を認めた。  
 d: 当科転院時には2日間のプレドニゾン30mgの投与後にも関わらず網状陰影を呈し、横隔膜が挙上し肺容量の低下が疑われた。

れた胸部X線写真(図1a)では、BHLおよび縦隔リンパ節腫脹が著明だったが、前医入院時2002年1月2日の胸部X線写真(図1b)では、両側肺門部および縦隔リンパ節腫大がやや増強し、両側に数mm大の粒状陰影の出現を認めた。その3日後の1月5日には両側肺門部および縦隔リンパ節腫大は消退傾向を示し、小粒状から5mm以上の小結節がびまん性に広がり(図1c)、当科転院後の1月11日には前医での2日間のプレドニゾンの投与後にも関わらず、陰影の融合傾向により網状陰影を呈していた(図1d)。前医での1月5日の胸部CT(図2a,b)では、全肺野にびまん性の小粒状影と所々に10mm弱の結節陰影を認め、BHLは縮小していたが縦隔リンパ節は10~20mmに腫大していた。当科転院時の1月10日の胸部CT(図2c、

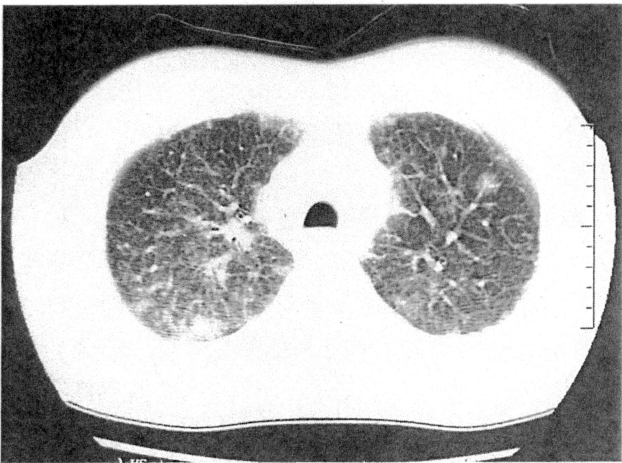
d)では粒状影とスリガラス陰影が混在し網状陰影を呈し、縦隔リンパ節は縮小傾向を認めた。気管支鏡検査では中枢から末梢まで全体的に浮腫状で発赤が強く、BALF(表2)では総細胞数は1900/ $\mu$ lと著明に増大しており、分画でもリンパ球が41%と多かったが好酸球の増加は認めなかった。また、CD4/8比は0.19と低値だった。経気管支肺生検では(図3)リンパ球浸潤を伴う非乾酪性類上皮細胞肉芽腫を認めた。以上の検査結果からサ症の肺病変の急性増悪と診断し、プレドニゾン60mgより治療を開始した。翌日には解熱し呼吸器症状も速やかに改善し、治療開始12日目のX線写真(図4)ではほぼ正常化していた。また動脈血ガス分析、呼吸機能検査も正常化しACEは5.4IU/lまで徐々に低下した。治療開始後20日目のBALF(表



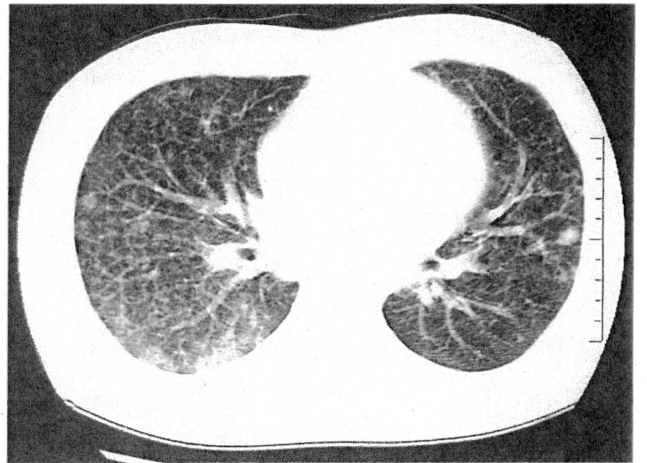
a, 2002.1.5



b, 2002.1.5



c, 2002.1.10



d, 2002.1.10

図2 a, b: 前医入院3日後の胸部CTでは、全肺野にびまん性の小粒状影と所々に10mm弱の結節陰影を認めた。  
c, d: 当科転院時の胸部CTでは粒状影とスリガラス陰影が混在し網状陰影を呈し、10mm前後の結節陰影が増加していた。

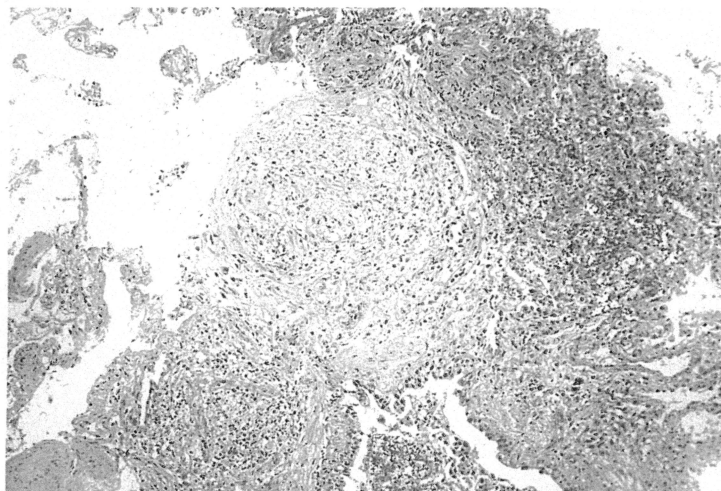
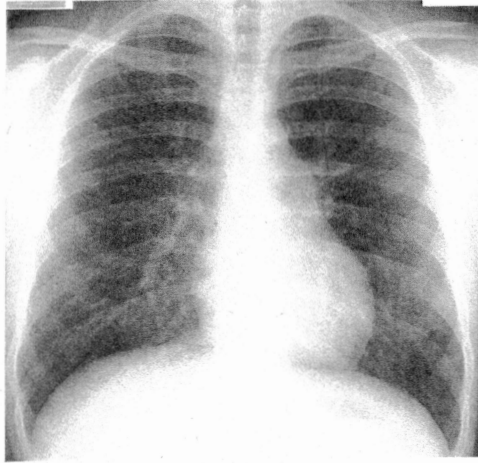


図3 TBLBによる病理組織所見: リンパ球浸潤を伴う非乾酪性類上皮細胞肉芽腫を認めた。



2002. 1. 23

図4 治療開始12日目のX線写真では正常化していた。

	2002. 1. 11	2002. 1. 30
Total cells ( $\mu\text{l}$ )	1900	70
Cell differential (%)		
Macrophages	48	70
Lymphocytes	41	14
Neutrophils	11	16
CD4/8	0.19	0.55

表2 気管支肺胞洗浄液所見

2) では、細胞数は70/ $\mu\text{l}$ と著明に減少しリンパ球も14%と減少していた。また、CD4/8比は0.55とやや上昇していた。治療開始後21日目の1月31日に退院となった。プレドニゾロンは7日後に40mgに減量しその後漸減していき、2か月半経過し15mgまで減量した現在も再燃なく、外来通院にて経過観察中である。

## 考 案

本邦におけるサ症の特徴としてはBHLを伴う事が多い。1960年から1991年に行われた8回の全国調査の初診時BHL合併率は75.6%~95.3%で、肺病変の27.6%~38.9%と比較して多い<sup>1)</sup>。胸部X線分類別ではI期(BHLのみ)が多く自然軽快例も多いとされており、III期(肺野病変のみ)は少ない。本邦で本症例のように発熱を伴いびまん性間質性陰影を呈し呼吸不全に至る急性増悪の報告は検索した範囲では4例のみで<sup>3)4)5)6)</sup>、また、本症の様に急速にI期からIII期への変化を観察し得た報告はない。

サ症の病因としては、何らかの起炎物質または病原

体の吸入が発病に与るとの説が提唱されている。何らかの物質もしくは病原体が呼吸に際して気道から肺内に吸入され、まず肺病変を形成し、続いてリンパ行性に肺内・リンパ節に病変を形成して静脈角リンパ節に到達する。ついで静脈から血流に乗って血行性に全身臓器に散布される可能性が示唆されている。サ症肉芽腫形成の原因としてはこれまで細菌類、カビ、ウイルス、化学物質など多くの抗原物質の可能性が提示されてきている<sup>7)</sup>。ウイルス説に関してはその多くが患者血清中における特異抗体価の上昇をその根拠とするものでEBウイルスもその1つである。本邦でもサ症群47例と対照群396例の比較的多数症例でのEBウイルス関連抗体価の検討についての報告<sup>8)</sup>があり、サ症とEBウイルス関連を示唆している。本症例もEBV VCA-IgG抗体、EBNA抗体が陽性で、2か月後に外来で再検した抗体価がVCA-IgG抗体が160倍から80倍、EBNA抗体が80倍から40倍へと低下しておりEBウイルスとの関連が考えられた。しかし、最近ではウイルス抗体価の上昇は非特異的なB細胞活性化減少に起因するもので、これがサ症起因体としての直接的な関与を意味するものではないと考えられており<sup>9)</sup>、本症例においても病変部からEBウイルスを分離したわけではなくその関連は不明である。ただし、発熱とともに急性増悪を来しており、何らかの感染が急性増悪のきっかけとなっている可能性は考えられた。感染説では、文部省・厚生省研究班のサ症患者のリンパ節細菌培養の結果、常在性嫌気性細菌である*Propionibacterium acnes* (P.acnes)が高率に分離されたとの報告<sup>10)</sup>により、近年はP.acnesに関する研究が多く報告され本症の病因論として内因性感染症の可能性が示唆されているが、常在菌であるP.acnesが宿主側に引き起こす免疫異常の原因はまだ解明されていない。

サ症の診断上の傍証としてBALF中のCD4/8比が高値であることが特徴だが、本症例のCD4/8比はむしろ低値だった。一般にI期ではCD4/8比は高値であるとされている。一方、Vialeら<sup>11)</sup>はIII期の患者でのCD4/8比は正常であったと報告しており、花岡ら<sup>12)</sup>は各種肺疾患でのBALFの検討の中でサ症においてはI期、II期では高値でIII期になると好中球が増加傾向を示し、CD4/8比はむしろ低下すると報告している。佐藤ら<sup>13)</sup>は血清CD8は血清ACEと正の相関を示し活動性の指標となり得ることを報告しており、本症例のCD4/8比が低値だったことはACEの経過からも

急速にⅢ期へ移行した活動性を反映している事が推測された。ただし、当科へ転院する前に前医で2日間のみであるがプレドニゾロン30mgが投与されており、その影響も加わっている可能性がある。

以上、発熱とともにⅠ期からⅢ期への急性変化を観察し得たサ症の1例を報告し、文献的考察を加えた。

### 参 考 文 献

- 1) 平賀洋明：日本におけるサルコイドーシスの疫学。医学のあゆみ178：4-7, 1996
- 2) Iwai K, Sekiguti M, Hosoda Y, et al : Racial difference in cardiac sarcoidosis incidence observed at autopsy. Sarcoidosis. 11 : 26-31, 1994
- 3) 中野義隆, 栗原直嗣, 宮本 修, ほか：高熱, 好酸球増多症を伴い, 広汎なスリガラス陰影を呈して発症したサルコイドーシスの1例。日胸疾会誌 27 : 98-106, 1989
- 4) 陶山時彦, 佐藤浩昭, 井上 亨, ほか：高熱と急性呼吸不全で発症したサルコイドーシスの1例。結核 65 : 811-819, 1990
- 5) 織田裕繁, 松竹豊司, 崎戸 修, ほか：臨床的経過より過敏性肺臓炎との鑑別が困難であった肺野型サルコイドーシスの1例。日胸疾会誌 29 : 501-506, 1991
- 6) 柳川 崇, 岡田淳子, 持田昌彦, ほか：発熱とびまん性間質影を呈して急性増悪した肺サルコイドーシスの1例。日呼吸会誌 39 : 377-382, 2001
- 7) James DJ : Etiology of sarcoidosis. Sarcoidosis 11 : 43-58, 1994
- 8) 熊谷エツ子, 田中竜二, 熊谷 崇, ほか：サルコイドーシスの免疫学的検索Epstein-Barr virus関連抗体価について。臨床免疫 18 : 368-374, 1986
- 9) 江石義信：サルコイドーシスの病因論。医学のあゆみ 178 : 20-25, 1996
- 10) Abe C, Iwai K, Mikami R, et al : Frequent isolation of Propionibacterium acnes from sarcoidosis lymph nodes. Zbl. Bakt. Hyg. 256 : 541-547, 1984
- 11) Viale G, Codecas L, Bulgheroni P, et al : T-Cell subsets in Sarcoidosis. Hum. Pathol. 17 : 476, 1986
- 12) 花岡正幸, 藤本圭作, 早坂宗治, ほか：気管支肺胞洗浄液の各種成分に関する検討。日胸疾会誌 29 : 501-506, 1991
- 13) 佐藤滋樹, 伊奈康孝, 高田勝利, ほか：サルコイドーシスにおける可溶性CD4分子およびCD8分子の検討。日胸疾会誌 32 : 117-123, 1994

## A Case of Sarcoidosis with Acute Exacerbation, Showing Rappid Change from Bilateral Hilar Lymphadenopathy to Diffuse Pulmonary Interstitial Shadow

Hiroshi IDE<sup>1)</sup>, Takahide SUZUKI<sup>1)</sup>, Yuji AKIBA<sup>1)</sup>  
Hiroharu SAKURAI<sup>2)</sup>

Key Words : Sarcoidosis, Acute exacerbation, Diffuse pulmonary interstitial shadow, Dominancy of CD 8 positive cells

<sup>1)</sup>Dept. of Respiratory Medicine, and

<sup>2)</sup>Dept. of Pathology, Asahikawa Kosei Hospital, 1-24 Asahikawa 078-8211, Japan