

AMCoR

Asahikawa Medical University Repository <http://amcor.asahikawa-med.ac.jp/>

皮膚病診療 (1986.05) 8巻5号:460～461.

[被髪頭部の腫瘍]
成人型xanthogranuloma

藤井 理、久保 等、大熊憲崇、飯塚 一、水元俊裕

成人型 xanthogranuloma

藤井 理* 久保 等* 大熊 憲崇* 飯塚 一* 水元 俊裕*

症例 67歳，男子。

初診 昭和59年4月11日。

家族歴，既往歴 特記すべきことなし。

現病歴 初診の2か月前に左前側頭部に自覚症状のない正常皮膚色の小腫瘤に気づいた。放置していたところ徐々に大きくなってきたため，当科を受診した。

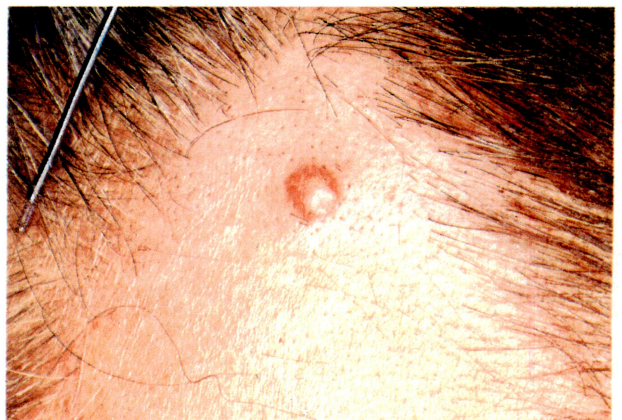現症 左前側頭部に直径5mmの淡褐色，弾性硬，表面平滑な半球状に隆起した腫瘤が1個存在している。表皮と癒着し，下床とは可動性である(第1図)。

臨床検査成績

血清脂質：総コレステロール 159 mg/dl，中性脂肪 86 mg/dl，リポ蛋白分画： α 33.52%，pre β 25.99%， β 40.49%。その他，末梢血液，血液生化学検査にも特別な異常は認められなかった。

病理組織学的所見

左前側頭部の腫瘤を全摘した。H-E染色では腫瘤部の表皮は菲薄化し，その直下から真皮全層にわたって境界比較的鮮明な稠密な細胞浸潤巣が存在する(第2図)。浸潤細胞は組織球，泡沫細胞，リンパ球，Touton型ならびに異物型巨細胞で，好酸球，毛細血管の増殖および拡張はほとんどみられなかった(第3図)。Sudan III染色で，泡沫細胞内に橙赤色に染まる顆粒状の脂肪滴を認めた。PAS染色では，巨細胞内に細顆粒状のジアスタ



第1図 左前側頭部の小腫瘤

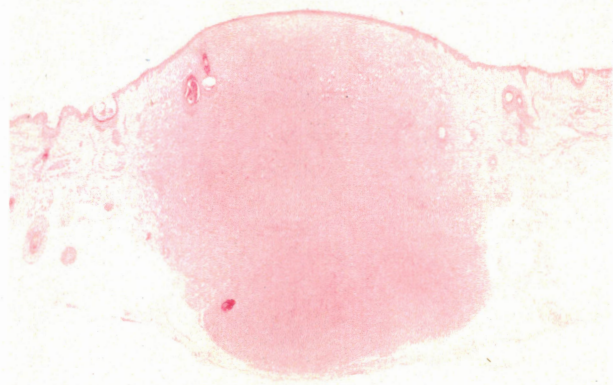
ーゼ抵抗性 PAS 陽性物質をわずかに認めた。

臨床診断と鑑別診断

以上より自験例は，臨床所見および組織学的所見から，xanthogranuloma (以下 XG と略す) の成人例と診断した。

XG と鑑別すべき疾患として，Hand-Schüller-Christian 病，播種性黄色腫，dermatofibroma，histiocytoma，および reticulohistiocytoma があげられる。このうち，Hand-Schüller-Christian 病ならびに播種性黄色腫は，自験例が単発性であり，全身症状を伴わないことから否定される。一方，dermatofibroma および histiocytoma では，被覆表皮は過形成のことが多く，真皮から皮下組織にかけて，脂肪を含みヘモジデリンを貪食した組織球の増殖ならびに巨細胞（主に異物型巨細胞）の出現と血管の増生がみられる。これに対して，XG では泡沫細胞，Touton 型および異物型巨細胞の占める比率が前2者に比較すると多く，被覆表皮も萎縮性であることから鑑別される。次に，reti-

* Fujii, Osamu Kubo, Hitoshi
Ohkuma, Noritaka (講師) Iizuka, Hajime (講師)
Mizumoto, Toshihiro (助教授)
旭川医科大学皮膚科学教室 (〒078-11 旭川市西神楽4線5-3-11)

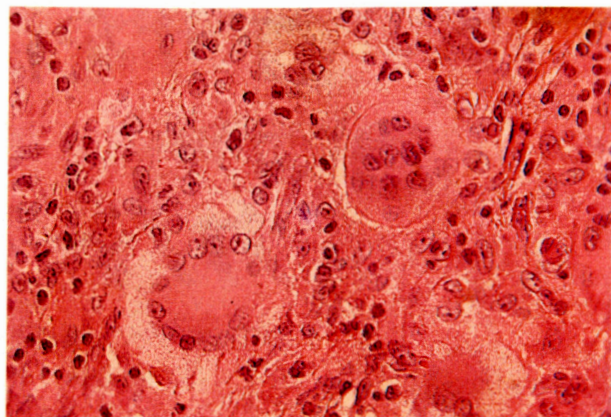


第2図 H-E 染色. 弱拡大. 真皮全層にわたる稠密な細胞浸潤巣

culohistiocytoma とは特徴的な巨細胞の出現で鑑別される. すなわち, 巨細胞の細胞質は好酸性で ground-glass 様と形容され, PAS 染色では陽性を示すが, 泡沫細胞はほとんどみられず, Sudan III 染色では陰性であることを特徴とする.

考 按

XG は Nevoxanthoendothelioma ともいわれる良性の小さく軟らかい隆起した黄色調の結節で, 生後まもなく発症し1年以内に自然消退することが多く, 成人における発症はまれとされていた. しかし, 1963年に Gartmannら¹⁾によって XG の成人発症例が発表されて以来, 内外に報告されるようになり, XG には若年型および成人型の2型があることが明らかとなった. 次に成人型 XG について若年型のそれと比較してみると, 発症年齢は, 若年型では1歳未満の発症が80%近くを占めるのに対し, 成人型ではとくに好発年齢は認められない. また成人型, 若年型ともにほとんど性差なく, 成人型では自験例のような単発例が多いのに対し, 若年型では多発例が多いとされている. 好発部位は両型ともに上半身で, とくに頭部, 顔面に多い. 自然消退については, 若年型の XG は通常半年~3年のうちに自然消退する²⁾のに対して, 成人型の XG, とくに単発例では自然消退がみられたとの報告はほとんどみられない. 本邦報告例ではやはり単発例が多いため, ほぼ全例が組織検査を兼ねて切除しているところから, 自験例



第3図 H-E 染色. 強拡大. 浸潤細胞はリンパ球, 組織球を混じえた泡沫細胞および Touton 型, 異物型巨細胞が主体

を含め自然消退については不明である. 合併症については, 若年型の XG では café-au-lait spots, あるいは Recklinghausen 母斑症との合併, 虹彩小結節などの眼病変との合併が報告されている. 日野ら³⁾の統計によると多発性の若年型 XG の26%に café-au-lait spots の合併があるという. しかし, 成人型ではこれら合併症を伴う報告はみられていない. 検査成績では, 自験例を含めほとんどの症例で血清脂質に異常を認めない. 本症の病因については, 1983年に吉田ら⁴⁾が報告しているように, 成人型の単発例の場合は, 局所への外的刺激による反応性の組織球増殖に二次的脂質沈着を伴った変化と考えられる. それに比べ, 若年型の多発例では, café-au-lait spots, あるいは Recklinghausen 母斑症に合併する頻度が高く, 本症が母斑性であることを示唆している⁵⁾.

以上, 被髪頭部にみられた成人型 xanthogranuloma を報告した. 本症は現在まで報告があまり多くなされていないが, 詳細に組織学的検討を行えばまれなものではなく, 将来若年型 XG とは病因論的に区別されるべき腫瘍と思われる.

<文 献>

- 1) Gartmann, H. and Tritsch, H. : Arch klin exp Dermatol 215 : 409, 1963
- 2) 伊澤礼子ほか : 皮膚臨床 24 : 61, 1982
- 3) 日野康司ほか : 皮膚病診療 4 : 1023, 1982
- 4) 吉田紀子ほか : 皮膚臨床 25 : 501, 1983
- 5) 小玉 肇ほか : 臨皮 31 : 941, 1977