

AMCoR

Asahikawa Medical College Repository <http://amcor.asahikawa-med.ac.jp/>

眼科臨床医報 (1994.09) 88巻9号:1399～1403.

特発性黄斑円孔の臨床像 硝子体の役割

秋葉 純

特発性黄斑円孔の臨床像

—硝子体の役割—

秋葉 純

Symposium: Idiopathic Macular Hole

Clinical features of idiopathic macular holes. Roles of the vitreous

Jun AKIBA

I はじめに

特発性黄斑円孔は、かつては病因が明らかではなく、しかも有効な治療法が知られていないため、治療の対象とはならなかった。近年になり、本疾患の病因として黄斑への硝子体牽引の役割が明らかになるとともに、円孔の形成過程が解明された結果¹⁾、本疾患に対して硝子体手術が試みられるようになり、従来の治療概念が大きく変わりつつある。すなわち、円孔の切迫病変(2期)に対して硝子体手術を行い、黄斑への牽引を取り除くことにより、円孔形成を阻止できることが判明した^{2)~5)}。さらに、完成した円孔(3期、4期)に対しても硝子体手術を行い、円孔を閉鎖して周囲の網膜剝離を復位させることにより、視機能の改善が得られることがわかってきた⁶⁾⁷⁾。しかし一方では、経過観察中に硝子体が自然に剝離して、切迫円孔だけではなく^{1)8)~10)}、完成した円孔が消失する症例があることも判明した^{10)~12)}。

旭川医科大学硝子体研究グループは1977年以来 Scheperns Eye Research Institute(米国ボストン市)にて、特発性黄斑円孔患者500例以上を観察し、本疾患における硝子体牽引の重要性について多くの報告をしてきた^{9)12)~18)}。ここでは、そのデータをもとに、特発性黄斑円孔の臨床像を述べるとともに本疾患の自然経過における硝子体の役割について述べる。

II 黄斑円孔の分類

黄斑円孔は病因から、1)外傷性、2)特発性、3)続発性、および4)強度近視に伴う黄斑円孔に分類される。1869年 Knapp¹⁹⁾により初めて報告された黄斑円孔の症例が、外傷性であったことから、当初は黄斑円孔はすべて外傷により生じると信じられていた²⁰⁾。しかし、その後症例が蓄積するにつれて、外傷とはかかわりなく円孔

が生じる症例があること、またぶどう膜炎などに続発して円孔が生じる症例があることが明らかとなり、黄斑円孔は、外傷性、特発性、続発性に分類されるようになった。さらに近年になり病態生理の解明が進んだ結果、強度近視に伴う黄斑円孔は、1)50歳代に発症し、2)多くの症例で後部硝子体剝離を伴い、3)90%以上の症例で広範な網膜剝離を合併するなど、後述する特発性黄斑円孔の臨床像とは明らかな相違があり、また病因も異なると考えられるため、別の clinical entity として取り扱われるようになった。本稿は特発性黄斑円孔について述べており、強度近視に伴う黄斑円孔は対象に含まない。

III 臨床像

特発性黄斑円孔は比較的稀な疾患であり、我が国における頻度は外来患者の0.02%(5,000人に1人)程度と報告されている²¹⁾。また、米国では10万人の患者がいると推測され²²⁾、もし本疾患の発症に人種差がないとすれば我が国でもおよそ5万人の患者がいると推測される。

本疾患の特徴は60歳代、70歳代の健康な女性に好発することである。我々の272例の検討¹⁵⁾でも、症例の74%は女性であった。また、年齢は47歳から83歳(平均66歳)に分布し、60歳代が最も多かった。屈折異常は軽度であり、多くはほぼ正視である。両眼に円孔が形成される頻度は1.2~22%と報告されている^{10)14)20)~28)}。我々の検討では16%の症例で両眼に円孔を認めたが、他眼の異常を疑われて紹介された症例を対象に含んでいることから、実際の頻度は10%以下と思われる。

円孔形成の初期段階では症状を自覚することがほとんどなく、また他眼の視力が良い場合には円孔が形成されても中心暗点や霧視感に気づきにくいことから、初診時にはすでに円孔が完成している症例が多い。眼底検査では黄斑に網膜全層を打ち抜いた約1/3乳頭径大の境界明瞭なほぼ正円形の孔がみられる(図1E)。円孔はcuffあるいはhaloと呼ばれる同心円状の限局した網膜剝離に

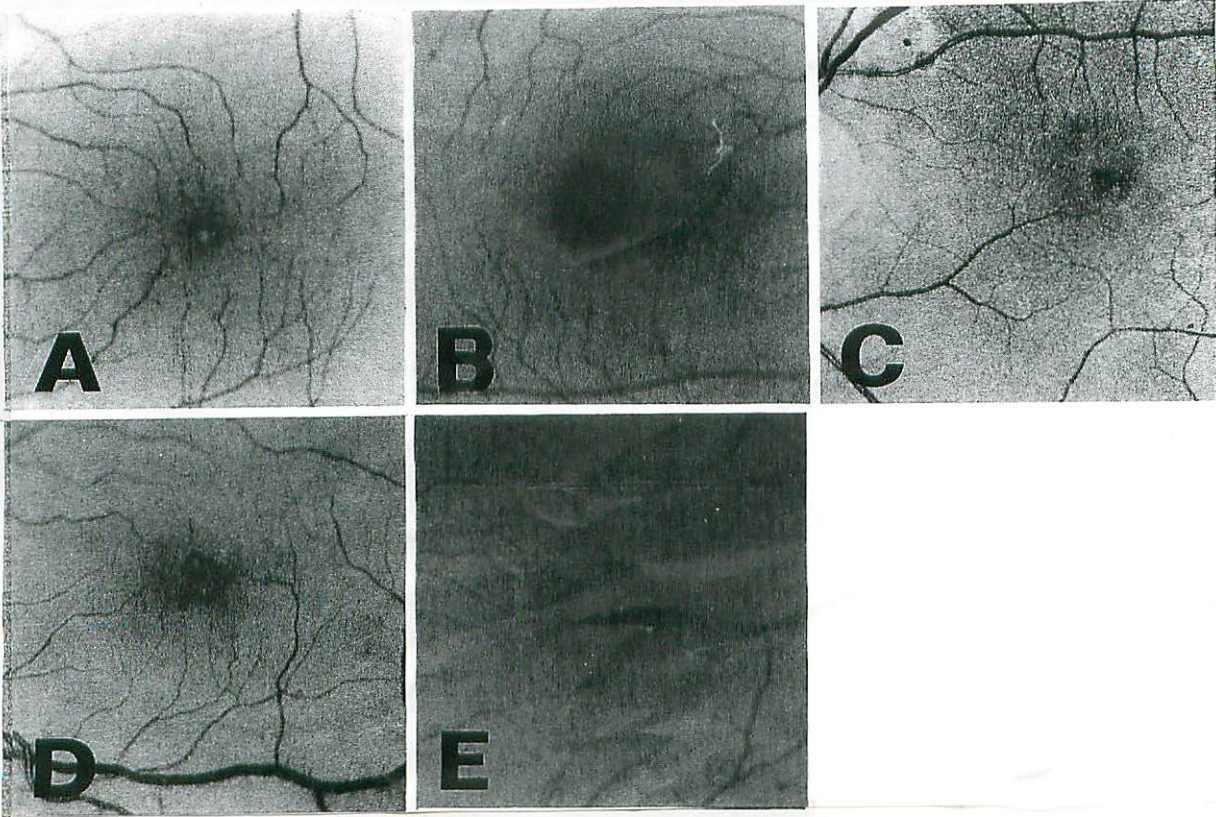


図1 特発性黄斑円孔の各病期の眼底写真

A: 黄色点状病変 (1-A期)。B: 黄色輪状病変 (1-B期)。C: 初期円孔 (2期)。耳側端の裂隙を示す。D: 初期円孔 (2期)。中央の裂隙を示す。E: 完成した円孔 (3期)。

取り囲まれている。しかしながら広範な網膜剥離を合併することは極めて稀である¹⁵⁾。円孔底には黄白色の顆粒が数個みられる。この顆粒の数と位置が経過観察中に変化することが知られている²³⁾。また、約50%の症例では円孔の周囲に微細な網膜上膜が観察される。

細隙灯顕微鏡による眼底検査では、円孔部で細隙光が陥凹し、円孔の直前に網膜の断片である operculum が浮かんでいるのが観察される。円孔が形成された直後は硝子体が剥離していないため、operculum は眼球運動とともにわずかに可動する。Operculum がみられる頻度は後部硝子体剥離の有無により大きく異なる。我々の観察では、硝子体が剥離していない症例の3/4で operculum がみられたが、硝子体が剥離している症例では operculum が可動性に富む後部硝子体膜に接着しているため、わずか1/3の症例にしか蓋が認められなかった¹⁵⁾。

蛍光眼底造影では円孔に一致して window defect による顆粒状の過蛍光を造影初期より認めるが、円孔周囲の毛細血管には異常がみられない²⁹⁾。

視力は円孔の大きさと密接な関係がある²⁷⁾。完成した円孔眼の視力は通常0.1前後である。初期の小さな円孔では0.2~0.5と視力が比較的良好なことが多く、その後円孔の拡大とともに0.1程度に低下する。視力の予後は比

較的良好であり、0.05以下と極端に低下することは稀である。また、視力が0.6以上と極端に良い場合は、真の黄斑円孔ではない可能性が考えられる。

Scanning laser ophthalmoscope (SLO) を用いた中心視野検査では、円孔に一致した部位に絶対暗点が検出される。また、円孔周囲の網膜剥離に一致した部位に比較暗点が検出される³⁰⁾。

IV 病 因

特発性黄斑円孔は現在では硝子体の牽引により生じると考えられているが、かつては多くの症例で高血圧や心血管病変を伴っていたため、黄斑の網膜ないし脈絡膜の循環障害が病因に関与していると考えられた²⁵⁾²⁷⁾。また、子宮摘出後あるいは閉経後に estrogen を長期間投与された患者に多いとされ、estrogen レベルの変動が病因に関与するのではないかと考えられた²⁴⁾²⁵⁾、最近ではこれらの説については否定的である²⁷⁾³¹⁾。

硝子体牽引説は1924年に Lister³²⁾により初めて提唱されたが、その具体的な牽引の機序についての考え方は大きく変化した。1980年代前半までは本疾患ではほぼ全例に後部硝子体剥離がみられたとする報告が多く^{23)~25)33)~35)}、後部硝子体剥離が円孔形成に大きな役

割を果たしていると考えられていた。すなわち、Reese³³⁾やMaumenee³⁴⁾は硝子体が剥離したあとに黄斑に遺残した硝子体索による牽引を考えた。また、McDonnellら²⁵⁾は硝子体が剥離する際に一時的に黄斑にかかる牽引力が円孔形成の原因ではないかと考えた。しかし、最近になり硝子体検査法が進歩した結果、本疾患における後部硝子体剥離の頻度は低く¹⁾¹³⁾¹⁵⁾³⁵⁾、硝子体が剥離していない状態で円孔が形成されることが判明した。

そこで現在では、1)硝子体が剥離していない状態で黄斑に接着した硝子体を介して牽引力(intravitreal traction)がかかり円孔が形成される、2)したがって硝子体が黄斑に接着していることが円孔形成の必須条件である、3)後部硝子体剥離は本疾患の病因とは考えられず、むしろ硝子体が剥離することにより将来円孔は形成されないと考えられている。牽引のかかる方向には二つの仮説があり、現在議論のあるところである。Gass¹⁾は黄斑に接した硝子体皮質の局所的な収縮による接線方向の牽引を、Avilaら¹³⁾は黄斑に接着している硝子体線維の収縮による前後方向の牽引を考えている。しかし、黄斑に接着した硝子体を介してのintravitreal tractionにより円孔が形成されるという点においては、この両者の説は一致している。

V 円孔の形成過程

特発性黄斑円孔は両眼に発症することがあるので、片眼にすでに黄斑円孔を有する症例の他眼の経過を観察し、両眼に円孔が形成された症例をretrospectiveに検討することにより、円孔の形成過程が明らかになった。ここでは現在広く用いられているGassのstage分類¹⁾をもとに解説する。

1-A 期 黄色点状病変

最も初期には中心窩が消失して、かわりに100~200 μm の黄色の点状病変が認められる(図1A)。この段階での視力は通常0.8~1.0と良好で、自覚症状はほとんどない。また蛍光眼底造影でもほとんどの症例で異常がみられない。Gassは中心窩に局限した網膜剥離がおきてキサントフィルが集中した結果、検眼鏡的に黄色の点状病変がみられると推測している。

1-B 期 黄色輪状病変

点状病変は徐々に拡大して黄色の輪状病変(図1B)へと移行する。細隙灯顕微鏡では、この病変は中央にへそ状のくぼみをもつ嚢胞(cyst)のようにみえる。この段階での視力は0.4~0.7と若干低下し、患者は霧視感や変視症を自覚することがある。蛍光眼底造影では、病変に一致した顆粒状の弱い過蛍光が造影初期からみられる²⁸⁾³⁷⁾。

2 期 初期円孔

黄色輪状病変は、数週間ないし数カ月以内に病巣の一

部に網膜全層の裂隙を生じ、2期の初期円孔へと進行する。裂隙から円孔への進行過程には二つのタイプがある。多くの症例では、病巣の周辺部に裂け目が生じて三日月形の裂隙を示すようになる(図1C)。この裂隙は缶切で蓋をあけるように輪状に拡大して円孔となる。切り取られた網膜の断片は遊離してoperculumとなる。また、一部の症例では、病変の中央に小さな裂隙を生じる(図1D)。この裂隙は徐々に周辺へと拡大して完成した円孔となる。このタイプではoperculumは形成されないと考えられている。

3 期 完成した円孔

初期の小さな円孔は徐々に拡大して直径500 μm のほぼ正円形の孔が完成する(図1E)。また、円孔の周囲を取り囲む同心円状の網膜剥離を生じる。この時点でも硝子体は剥離していない。

4 期 後部硝子体剥離

円孔が完成してから数カ月ないし数年後に、多くの例で後部硝子体剥離を生じる。この段階をGassは4期と分類している。

VI 円孔の形成過程における硝子体の役割

前述のとおり、黄斑に接着した硝子体を介しての牽引力が特発性黄斑円孔の病因と考えられること、また円孔の形成過程が解明されたことから、Gassは円孔の切迫病変に対して硝子体手術を行い、黄斑への硝子体牽引を外取的に取り除くことにより円孔形成を予防できる可能性を示唆した¹⁾。それ以来、本疾患に対する予防的な硝子体手術が試みられるようになった^{2)~5)}。ところが一方では、硝子体手術を行わなくても硝子体が自然に剥離して、円孔の切迫病変が寛解する症例があることが判明した^{1)8)~10)}。

そこで我々は、予防的硝子体手術の主な対象となる片眼に特発性黄斑円孔を有する84例の他眼の経過を観察し、予後と硝子体の状態との関係について検討した¹⁷⁾。その結果、初診時すでに1-A期、黄色点状病変が症例の27%で、1-B期、黄色輪状病変が18%でみられた。ただし、この中には他眼の黄斑の異常を疑われて紹介された症例を含んでいることから、1期の円孔の頻度は実際にはこれより低いものと思われる。また、初診時に後部硝子体剥離(posterior vitreous detachment)を症例の21%に、中心窩の直前に半透明のpseudo-operculumを認め硝子体が中心窩に局限して剥離している中心窩硝子体剥離(vitreofoveal separation)¹⁾⁹⁾を10%認めた。したがって、31%の症例では初診時すでに硝子体が中心窩から剥離していたことになる。

平均39カ月の経過観察の結果、84眼中14眼(17%)で黄斑円孔が形成された。初診時に後部硝子体剥離あるいは中心窩硝子体剥離がみられた26眼では円孔は形成されず、むしろ多くの1期病変は寛解した。これに対して、

初診時に硝子体が剥離していなかった58眼では14眼(24%)で円孔が形成された。この硝子体が剥離していなかった58眼の初診時の黄斑所見と円孔形成との関係について検討したところ、黄斑異常がみられなかった28眼では円孔は形成されなかったが、1-A期、黄色点状病変がみられた18眼の33%、1-B期、黄色輪状病変がみられた12眼の67%で円孔が形成された。しかし、このグループの約半数は経過観察中に硝子体が剥離して1期病変が寛解した。

以上の結果から、1)硝子体がすでに剥離している眼では円孔が形成されない、2)1期の円孔病変があり硝子体が剥離していない眼は将来円孔が形成される危険性が高い、3)経過観察中に硝子体が剥離して1期の円孔病変が寛解することがあることが判明した。この我々の観察結果は、黄斑から硝子体牽引を外科的に取り除く硝子体手術により円孔形成を予防し、切迫病変を寛解させる可能性を示唆するものと考えられる。しかしながら、円孔の切迫病変があっても硝子体がすでに剥離している例があること、また経過観察中に硝子体が自然に剥離する可能性があることを考えると、予防的硝子体手術は円孔形成の危険性が著しく高いと思われる症例、すなわち1-B期、黄色輪状病変あるいは2期、初期円孔が認められ、なおかつ硝子体が剥離していない症例についてのみ考慮されるべきであり、それ以外の大多数の症例では注意深い経過観察を行うべきであると考えられる。

VII 完成した円孔の予後と硝子体との関係

さらに最近になり、円孔形成を予防する目的だけでなく、円孔がすでに完成した症例に対しても視機能の改善を目的として硝子体手術が試みられるようになった。1991年に Kelly らは、すでに円孔が完成している3期および4期の症例に対して硝子体手術とガスタンボナーゼを行ったところ、約半数の症例で円孔周囲の網膜剥離が平坦となり視機能が改善したことを報告した⁶⁾。それ以来、多くの施設で完成した円孔に対して硝子体手術が試みられるようになった⁵⁾⁷⁾。

そこで我々は円孔が形成される段階だけではなく、円孔がすでに完成したあとも硝子体の状態が予後に関与しているのではないかと考え、完成した円孔をもつ112眼の解剖学および機能的予後と硝子体との関係について検討した¹²⁾。その結果、平均5.7年間を経過観察期間をとって硝子体が剥離しなかった3期58眼では、64%で円孔が拡大し、50%で円孔周囲の網膜剥離が拡大した。また、このグループの34%で視力が2段階以上低下した。これに対して初診時からすでに硝子体が剥離していた4期29眼ではわずか14%で円孔の拡大、10%で網膜剥離の拡大がみられたのみであった。また、視力も症例のわずか10%でしか低下しなかった。さらに、初診時あるいは経過観察中に硝子体が剥離した3眼で完成した円孔

が消失して寛解した。

以上の結果から、1)硝子体が剥離していないと円孔および周囲の網膜剥離が拡大して視力が低下する可能性が高い、2)硝子体が自然に剥離することにより円孔が閉鎖して寛解する例が稀にあることが判明した。硝子体が剥離していない眼では円孔が完成した後も黄斑に牽引が持続しており、そのために円孔および周囲の網膜剥離が拡大して視力が低下するものと推測する。この我々の観察結果は、黄斑から硝子体牽引を外科的に取り除く硝子体手術を行い、完成した円孔を閉鎖し網膜剥離を復位させることにより視機能を改善させる可能性を示唆するものと考えられる。

VIII ま と め

近年明らかとなった特発性黄斑円孔の臨床像と本疾患の自然経過における硝子体の役割について述べた。

特発性黄斑円孔は黄斑に接着した硝子体を介しての intravitreal traction により形成されると考えられ、硝子体の状態は円孔が形成される初期の段階だけではなく、円孔が完成した後も重大な影響を及ぼしている。硝子体が剥離していない状態では黄斑牽引が持続しており、円孔が進行することを意味する。これに対して、黄斑から硝子体が剥離すると牽引が解除されて予後が良いことを意味する。したがって、黄斑円孔眼では硝子体を注意深く観察することが必要であり、特発性黄斑円孔に対する硝子体手術を評価する際には硝子体の状態を考慮するべきであると考えられる。現在、米国では切迫円孔および完成した円孔に対する硝子体手術についての clinical trial が行われており²²⁾³⁸⁾³⁹⁾、その結果により特発性黄斑円孔における硝子体の役割がより一層明らかになるものと期待される。

(私に本講演の機会をお与え下さいました、学会長の駿河台日本大学病院眼科教授松井瑞夫先生、座長の京都大学医学部眼科学教室教授本田孔士先生、国立名古屋病院眼科部長安藤文隆先生、会員の皆様には深く感謝致します。また、ご指導いただいた Schepens Eye Research Institute, Department of Ophthalmology, Harvard Medical School, Charles L. Schepens 先生, Clement L. Trempe 先生, 指宿市高橋眼科医高橋正孝先生, 旭川医科大学眼科学教室教授吉田晃敏先生をはじめ多くの協同研究者に心から感謝致します。)

文 献

- 1) Gass, J. D. M.: Idiopathic senile macular holes, Its early stages and pathogenesis, Arch. Ophthalmol., 106: 629-639, 1988.
- 2) Smiddy, W. E., Michels, R. G., Glaser, B. M. et al.: Vitrectomy for impending idiopathic macular holes, Am. J. Ophthalmol., 105: 371-376, 1988.
- 3) Margherio, R. R., Trese, M. T., Margherio, A. R. et al.: Surgical management of vitreomacular traction syndrome,

- Ophthalmology, 96: 1437-1445, 1989.
- 4) Jost, B. F., Hutton, W. L., Fuller, D. G. et al.: Vitrectomy in eyes at risk for macular hole formation, *Ophthalmology*, 97: 843-847, 1990.
 - 5) 荻野誠周: 切迫黄斑円孔および早期黄斑円孔の手術成績, *臨眼*, 46: 1457-1463, 1992.
 - 6) Kelly, N. E. and Wendel, R. T.: Vitreous surgery for idiopathic macular holes, Results of a pilot study, *Arch. Ophthalmol.*, 109: 654-659, 1991.
 - 7) Glaser, B. M., Michels, R. G., Kuppermann, B. D. et al.: Transforming growth factor- β_2 for the treatment of full-thickness idiopathic macular holes, *Ophthalmology*, 99: 1162-1173, 1992.
 - 8) Wiznia, R. A.: Reversibility of the early stages of idiopathic macular holes, *Am. J. Ophthalmol.*, 107: 241-245, 1989.
 - 9) Akiba, J., Yoshida, A. and Trempe, C. L.: Risk of developing a macular hole, *Arch. Ophthalmol.*, 108: 1088-1090, 1990.
 - 10) Guyer, D. R., de Bustros, S., Diener-West, M. et al.: Observations on patients with idiopathic macular holes and cysts, *Arch. Ophthalmol.*, 110: 1264-1268, 1992.
 - 11) 高橋良子・湯沢美都子: 特発性黄斑円孔の経過中に円孔の消失した3例, *眼科*, 34: 983-987, 1992.
 - 12) Hikichi, T., Akiba, J. and Trempe, C. L.: Effect of the vitreous on the prognosis of full-thickness idiopathic macular hole, *Am. J. Ophthalmol.*, 116: 273-278, 1993.
 - 13) Avila, M. A., Jalkh, A. E., Murakami, K. et al.: Biomicroscopic study of the vitreous in macular breaks, *Ophthalmology*, 90: 1277-1283, 1983.
 - 14) Trempe, C. L., Weiter, J. J. and Furukawa, H.: Fellow eyes in cases of macular hole, Biomicroscopic study of the vitreous, *Arch. Ophthalmol.*, 104: 93-95, 1986.
 - 15) Akiba, J., Quiroz, M. A. and Trempe, C. L.: Role of posterior vitreous detachment in idiopathic macular holes, *Ophthalmology*, 97: 1610-1613, 1990.
 - 16) 秋葉 純・Trempe, C. L.: 特発性黄斑円孔の他眼の予後, *日眼会誌*, 95: 686-689, 1991.
 - 17) Akiba, J., Kakehashi, A., Arzabe, C. W. et al.: Fellow eyes in idiopathic macular hole cases, *Ophthalmic Surg.*, 23: 594-597, 1992.
 - 18) Kakehashi, A., Akiba, J. and Trempe, C. L.: The apparent disappearance of an idiopathic macular break, *Ann. Ophthalmol.*, in press.
 - 19) Kanpp, H.: Uber isolirte zerreissungen der aderhaut in folge von traumen auf dem augapfel, *Arch. Augenheilk.*, 1: 6-29, 1869.
 - 20) Aaberg, T. M.: Macular holes: A review, *Surv. Ophthalmol.*, 15: 139-162, 1970.
 - 21) 八百枝 浩: 黄斑部孔の臨床的観察, *日眼会誌*, 71: 1723-1736, 1967.
 - 22) Freeman, W. R.: Vitrectomy surgery for full-thickness macular holes, *Am. J. Ophthalmol.*, 116: 233-235, 1993.
 - 23) Aaberg, T. M., Blair, C. J. and Gass, J. D. M.: Macular holes, *Am. J. Ophthalmol.*, 69: 555-562, 1970.
 - 24) James, M. and Feman, S. S.: Macular holes, *Graefe's Arch. Clin. Exp. Ophthalmol.*, 215: 59-63, 1980.
 - 25) McDonnell, P. J., Fine, S. L. and Hillis, A. I.: Clinical features of idiopathic macular cysts and holes, *Am. J. Ophthalmol.*, 93: 777-786, 1982.
 - 26) Morgan, C. M. and Schatz, H.: Idiopathic macular holes, *Am. J. Ophthalmol.*, 99: 437-444, 1985.
 - 27) Morgan, C. M. and Schatz, H.: Involutional macular thinning: A pre-macular hole condition, *Ophthalmology*, 93: 153-161, 1986.
 - 28) Bronstein, M. A., Trempe, C. L. and Freeman, H. M.: Fellow eyes of eyes with macular holes, *Am. J. Ophthalmol.*, 92: 757-761, 1981.
 - 29) Gass, J. D. M.: *Stereoscopic Atlas of Macular Diseases* (3rd ed), St. Louis, C. V. Mosby Co., 684-693, 1987.
 - 30) Sjaarda, R. N., Frank, D. A., Glaser, B. M. et al.: Assessment of vision in idiopathic macular holes with macular microperimetry using the scanning laser ophthalmoscope, *Ophthalmology*, 100: 1513-1518, 1993.
 - 31) 湯沢美都子・松井瑞夫: 老人性黄斑円孔 その2. 経過観察結果と尿中estrogen, *臨眼*, 39: 311-315, 1985.
 - 32) Lister, W.: Holes in the retina and their clinical significance, *Brit. J. Ophthalmol.*, 8: 1-20, 1924.
 - 33) Reese, A. B., Jones, I. S. and Cooper, W. C.: Macular changes secondary to vitreous traction, *Am. J. Ophthalmol.*, 64: 544-549, 1967.
 - 34) Maumenee, A. E.: Further advances in the study of the macular, *Arch. Ophthalmol.*, 78: 151-165, 1967.
 - 35) 吉岡久春: 黄斑円孔に関する臨床的研究 その3. 老人性自発黄斑円孔の成因, *日眼会誌*, 72: 575-584, 1968.
 - 36) 岸 章治・横塚健一・亀井 陽: 特発性黄斑円孔の硝子体所見, *日眼会誌*, 95: 678-685, 1991.
 - 37) 湯沢美都子・松井瑞夫: 老人性黄斑円孔 その1. 老人性黄斑円孔の他眼の黄斑部所見, *眼紀*, 34: 1306-1309, 1983.
 - 38) de Bustros, S.: Early stages of macular holes, To treat or not to treat., *Arch. Ophthalmol.*, 108: 1085-1086, 1990.
 - 39) de Bustros, S.: Vitrectomy for prevention of macular hole study, *Arch. Ophthalmol.*, 109: 1057, 1991.